



ΑΝΩΔΥΝΟΣ ΑΠΟΦΡΑΚΤΙΚΟΣ ΙΚΤΕΡΟΣ

ΤΑΣΙΟΣ ΚΩΝΣΤΑΝΤΙΝΟΣ
ΕΙΔΙΚΕΥΟΜ. Β ΠΡΟΠ.
ΠΑΘΟΛΟΓΙΚΗΣ
ΙΠΠΟΚΡΑΤΕΙΟ Γ.Ν.Θ.

Περιγραφή περίπτωσης

- Ασθενής 84χρ. διακομιδή από Γενική Κλινική
- 10 ημέρες πριν:
μέλαινα κένωση, διάρροιες, επεισόδιο
εμέτου, εμπύρετο και πιθανή λοίμωξη
αναπνευστικού (αντιβίωση για 2 μέρες)
- 2 ημέρες πριν:
ίκτερος επιδεινούμενος ανώδυνος

Ατομικό αναμνηστικό

- Αρτηριακή υπέρταση
- Αντικατάσταση αορτικής βαλβίδος(15 έτη)
- Φ.Α.:Λεκαρνιδιπίνη 10 s:1x1 (LECARDIP)
Καρβεδιλόλη 12,5 s:1/2x2 (CARVEDILEN)
Ασενοκουμαρόλη (SINTROM)
αντικατάσταση με Δαμπιγκατράνη 110 s:1x2
(PRADAXA)

Κλινική εξέταση

- Α.Π.:130/70, σφ.:64/min,SO2:96%
- S1,S2 ευκρινείς,ρυθμικοί
- Ελλάτωση αναπν.ψιθυρ. βάσεων άμφω
- Εντερικοί ήχοι φυσιολογικοί
- Κοιλιά μαλακή,ευπίεστη,ανώδυνη με ψηλαφητό ήπαρ ανώδυνο,μη ψηλαφητό σπλήνα.ψηλαφητή μάζα ΔΕ βουβ.χώρας
- Απουσία διόγκωσης σφαγίτιδων,λεμφαδενοπάθειας,οιδήματος
- Δακτυλική:αρνητική

Στην εισαγωγή – Παρακλινικός έλεγχος

- Λευκοκυττάρωση με πολυμορφ.
- Αναιμία νορμόχρωμη, νορμοκυτταρική
- Άνοδος SGOT, SGPT, γGT, αλκ. φωσφατ.
- Αυξημένη ολική/άμεση χολερυθρίνη
- Αυξημένη CRP, ΤΚΕ
- Υψηλό σάκχαρο αίματος

Στην εισαγωγή – Παρακλινικός έλεγχος (2)

- Α/α θώρακος: ανύψ. ΔΕ ημιδιαφράγματος
υποαερισμός βάσεων
ΗΚΓ: SR

Φ.Α. νοσηλείας

- Καρβεδιλόλη 12,5 s:1/2x2
- Ηπαρίνη χαμηλού Μ.Β. 7,5 s:1x1
- Σιπροφλοξασίνη 400 s:1x2
- Τετραπλό σχήμα ινσουλίνης

Διαγνωστική προσέγγιση - διερεύνηση

- Ίκτερος αποφρακτικής αιτιολογίας
- Αναιμία

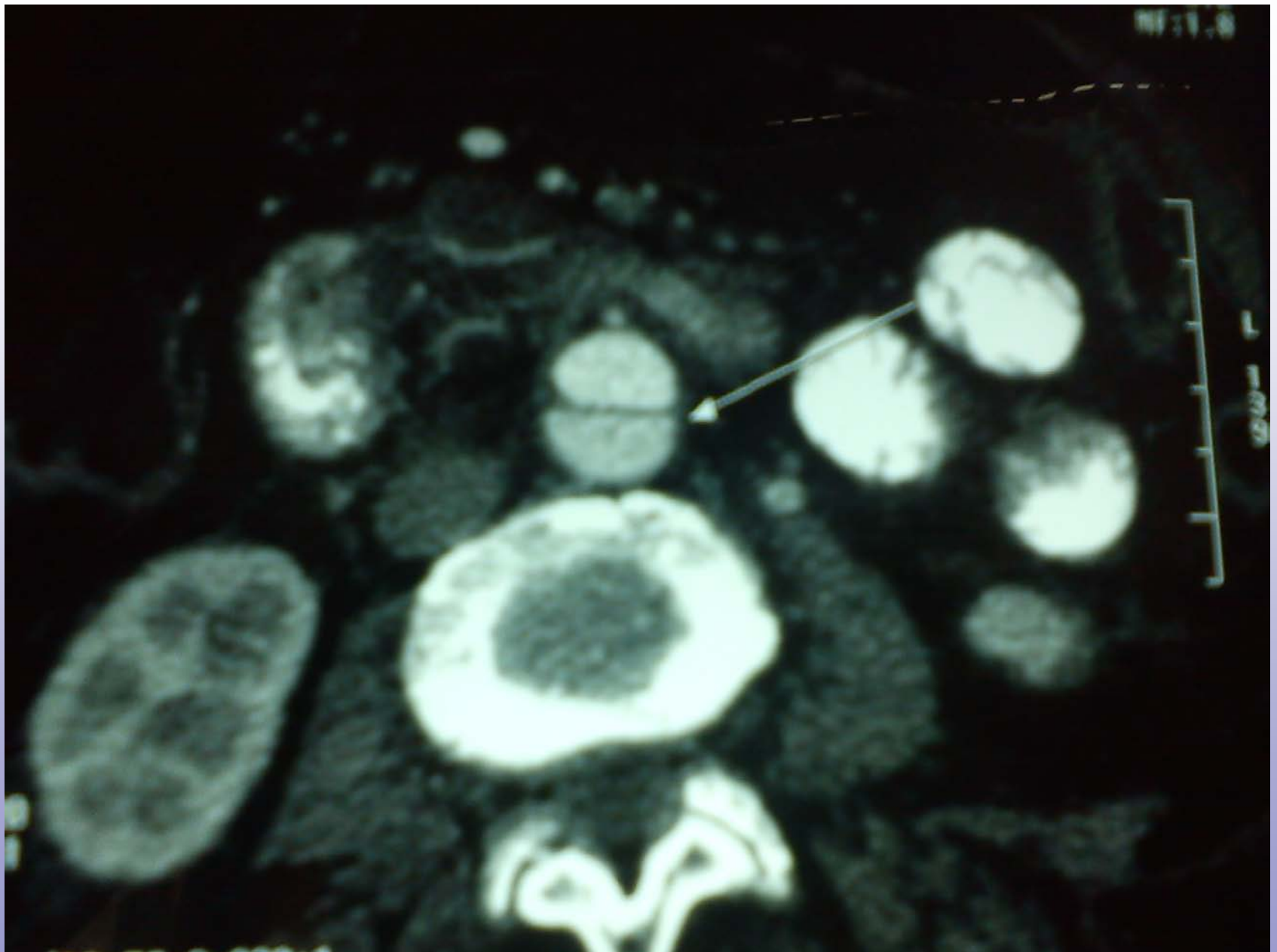
Καρκινικοί δείκτες-Ιολογικοί δείκτες

- CA19.9 10x ανώτ. φυσιολογικών
- CA125 2x ανώτ. φυσιολογικών
- CA15.3 ήπια αύξηση

- Anti-HBV/HCV:αρνητικοί

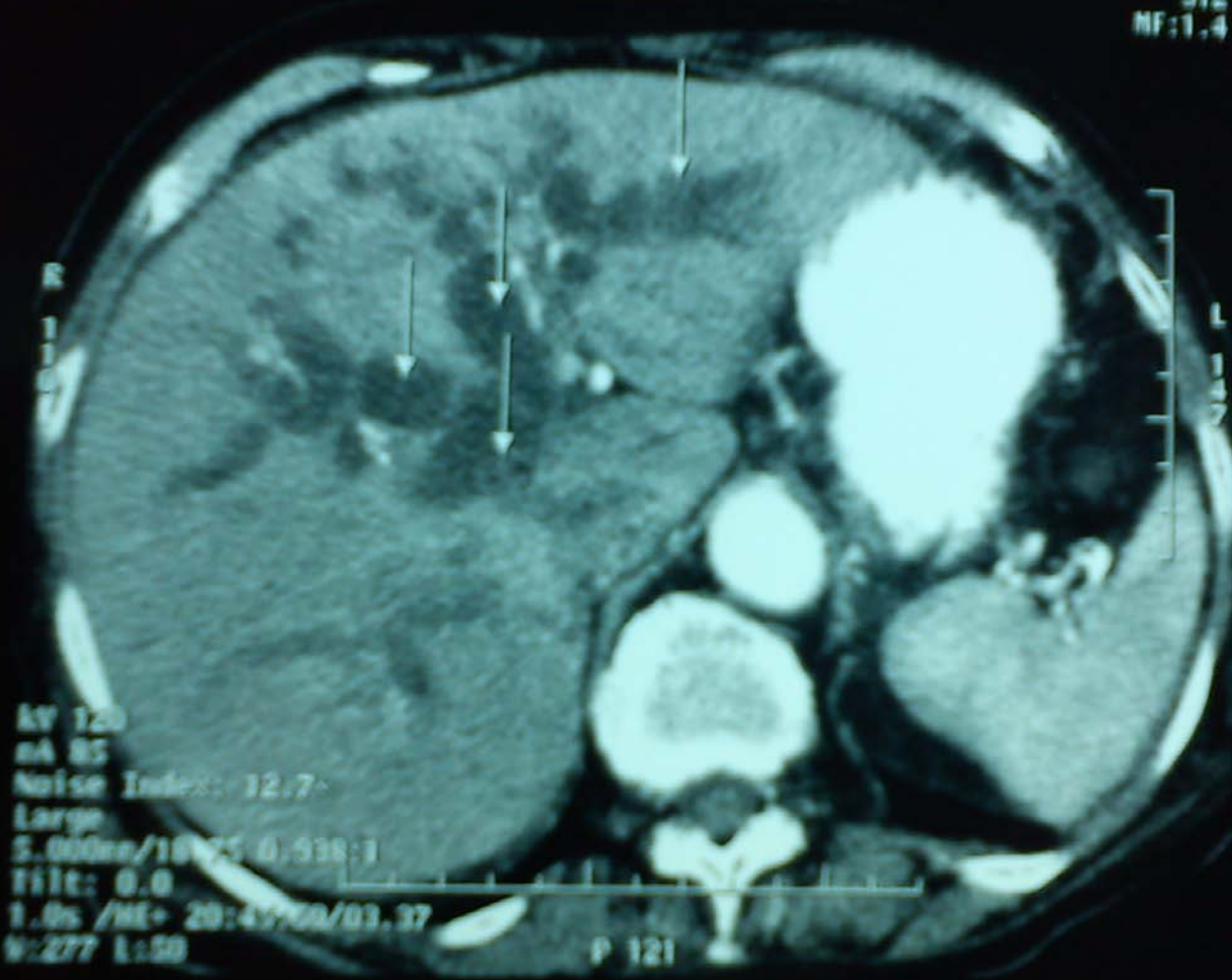
CT ΑΚΚΟ

- Διάταση ενδο-εξωηπατικών χοληφόρων
- Ελεύθερο υγρό-ασκίτης γύρω ήπαρ
- Οίδημα γύρω από χοληδ. κύστη
- Πάγκρεας διογκωμένο με κυστικές αλλ. σε όλη την έκτασή του
- Διαχωριστικό ανεύρυσμα κοιλιακής αορτής



DFOV 36.0cm
STND/+

F 85 678
DOB: 01 Jan 1926
14 Oct 2011
512
MF:1.4

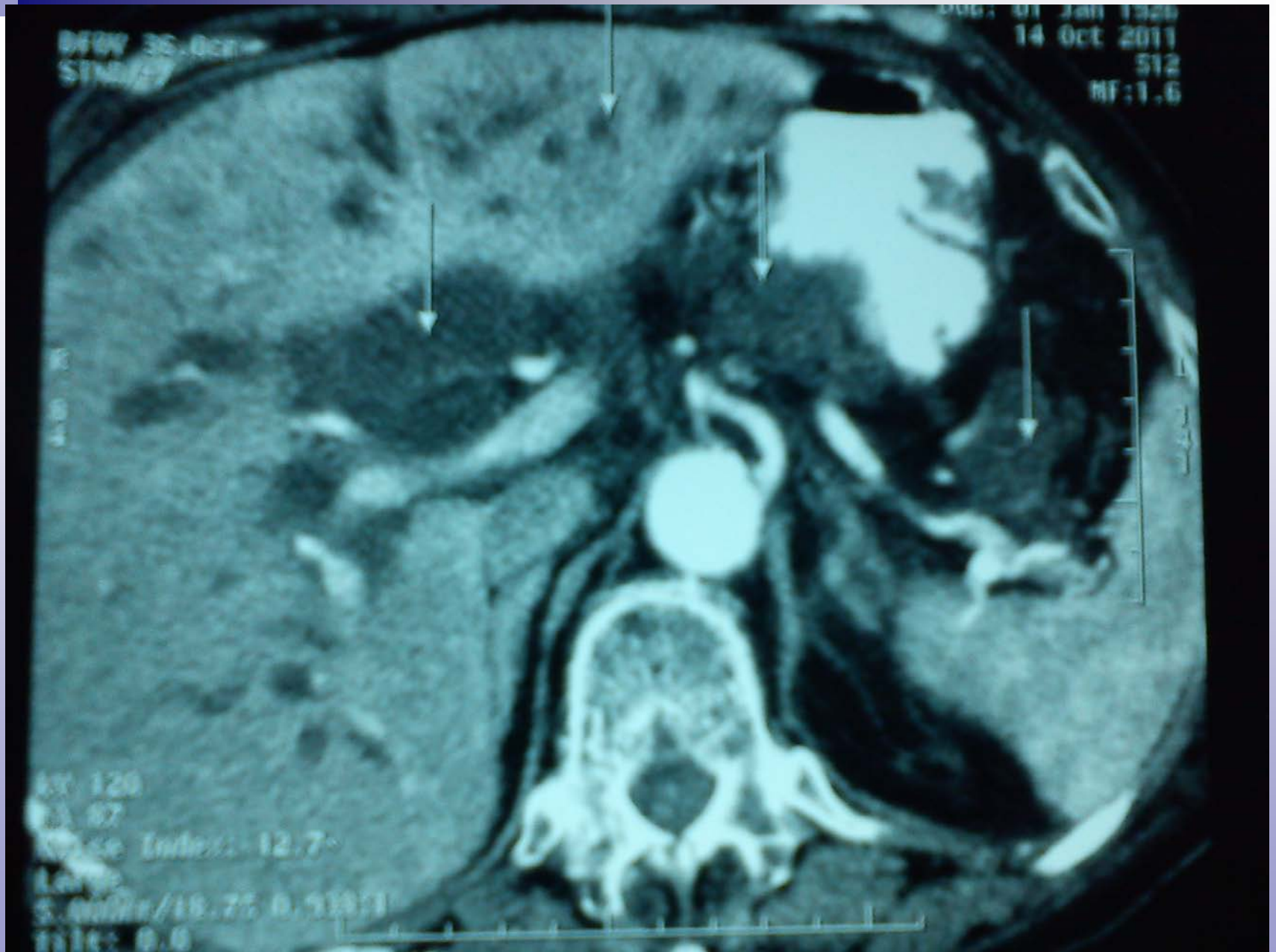


kV 120
mA 85
Noise Index: 12.7
Large
5.000cm/10.75 0.938:1
Tilt: 0.0
1.0s /ME+ 20:45:50/03.37
W:277 L:50

P 121

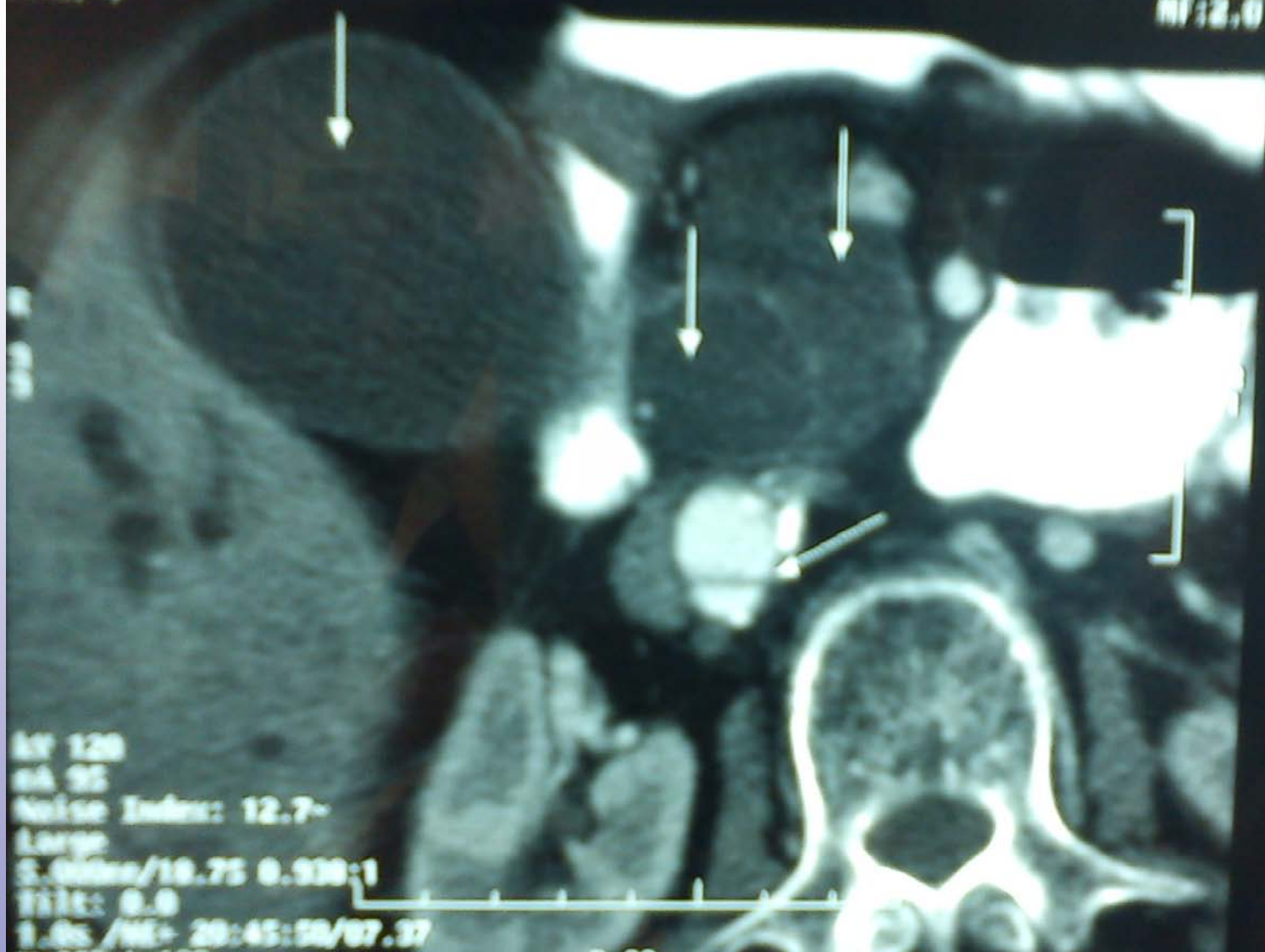
BFOV 35.0cm
STNR/7

DOB: 01 Jan 1926
14 Oct 2011
512
MF:1.6



0100 36.0cm
SIN07-7

14 Oct 2011
512
MF:2.0



kV 120
mA 95
Noise Index: 12.7-
Large
5.0mm/10.75 0.930:1
Tilt: 0.0
1.0s./100- 20:45:50/07.37

Γαστροσκόπηση


- Οισοφάγος:φυσιολογικός
- Θόλος,σώμα,γωνία στομάχου:φυσιολογικά
- Ευμεγέθης υποβλεννογόνια μάζα που πιέζει εκ των έξω στο πυλωρικό άντρο

Καλλιέργειες αίματος-ούρων

- Αρνητικές

Πορεία νόσου

- Ασθενής απύρετη, ικανοποιητική νεφρική λειτουργία
- Αναπνευστικό χωρίς μεταβολή
- Κοιλιά μαλακή, ανώδυνη, ευπίεστη
- Χορήγηση 3 μονάδων συμπ.ερυθρών
- Σημαντική άνοδος ALP (765-1000), γGT (632-925), ολικής/άμεσης χολερυθρίνης (19, 1/10, 6-24, 9/12, 86)
- SGOT/SGPT σταθερά αυξημένα (261/131-325/122)



Χολόσταση και διεταμένα χοληφόρα

- 1.Χοληδοχολιθίαση
- 2.Χολαγγειοκαρκίνωμα
- 3.Ca παγκρέατος
- 4.Σκληρυντική χολαγγειίτιδα

Οδηγά σημεία

- Απουσία άλγους-εμπύρετου(ανώδυνη ψηλαφητή χολ.κύστη-σ.Courvoisier)
- Μη ορατοί λίθοι εντός χολ.πόρου στην CT
- Μεγάλη άνοδος CA19.9
- Μεγάλη ηλικία ασθενούς

Επόμενα βήματα

- MRCP-ERCPC
- Λήψη ιστοτεμαχίων για βιοψία
- Τοποθέτηση stent-παροχέτευση
- Περαιτέρω χειρουργική αντιμετώπιση