Παρουσίαση περιστατικού

Μυοπάθεια σε έδαφος υποθυρεοειδισμού

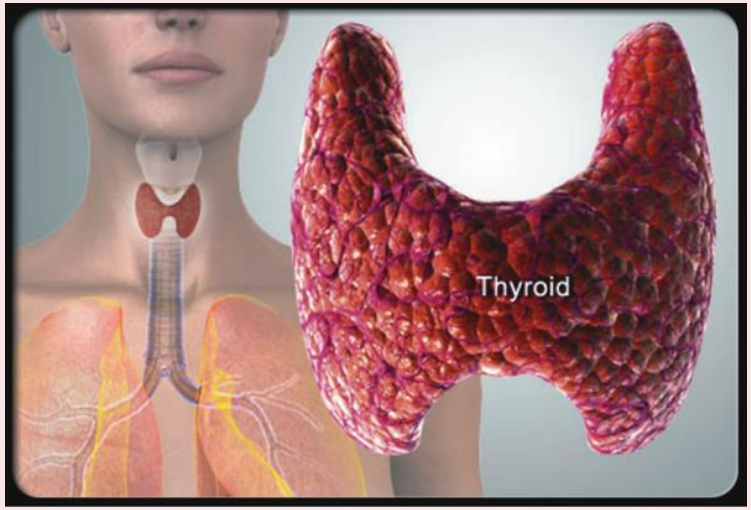

Ρέκλου Ανδρομάχη
Ειδικευόμενη Παθολογίας
Β' Προπ. Παθολογική Κλινική
Γ.Ν.Θ. Ιπποκράτειο

Παρούσα νόσος:

Ασθενής ♀ ηλικίας 58 ετών προσήλθε σε μέρα γενικής εφημερίας αιτιώμενη:

- διάχυτο κοιλιακό άλγος από διημέρου, κωλικοειδούς χαρακτήρα
- επίσχεση κοπράνων από εβδομάδας
- χωρίς συνοδό εμπύρετο ή εμέτους
- μυϊκή αδυναμία από έτους, σταδιακά επιδεινούμενη (κυρίως κάτω άκρων)

πραγματοποιήθηκε εισαγωγή στην κλινική για διερεύνηση κοιλιακού άλγους & μυϊκής αδυναμίας

Παρούσα νόσος:

Επιπλέον ανέφερε:

- αστάθεια βάδισης από 6μήνου
- απώλεια βάρους ≈ 10kg το τελευταίο έτος
- διάχυτες μυαλγίες
- αιμωδίες άκρων χειρών
- ξηρότητα δέρματος & οφθαλμών
- τριχόπτωση
- δυσκοιλιότητα
- δυσανεξία στο ψύχος

από 1 έτους

- οιδήματα βλεφάρων & περιφερικά οιδήματα τους τελευταίους μήνες

Κλινική εξέταση:

- ΑΠ:130/80mmHg, σφύξεις:68/min, SpO_2:98%, Θ:36ºC
- Ακρόαση πνευμόνων: φυσιολογική
- S1-S2: ευκρινείς- ρυθμικοί
- **ΗΚΓ:SR**
- Κοιλιά: ελαφρώς διατεταμένη με ήπια διάχυτη ευαισθησία κατά την εν τω βάθει ψηλάφηση
- Ήπαρ: (-), σπλήνας: (-)
- Εντερικοί ήχοι: παρόντες
- Περιφερικές σφύξεις: ψηλαφητές
- Λεμφαδένες: (-)
- Οιδήματα βλεφάρων, άνω & κάτω άκρων
- Δέρμα: ξηρό & ωχρό
- Θυρεοειδής αδένας: διογκωμένος-ανώδυνος

Νευρολογική εξέταση:

- γενικευμένη μυϊκή αδυναμία
- ιδιαίτερη επιβάρυνση των κάτω άκρων κεντρομυελικά
- κατάργηση τενόντιων αντανακλαστικών
- έκπτωση επιπολής αισθητικότητας τύπου «καλτσών»
- υποπαλλαισθησία
- εγκεφαλικές συζυγίες : κφ

Επιπλέον:

- ασθενής καταθλιπτική
- με βραδυψυχισμό

- Ατομικό αναμνηστικό:
  - δυσλιπιδαιμία
  - υπερουριχαιμία

  } διαγνωσθέντα από 1 έτους (έλαβε αγωγή για 2μήνες : έως Ιαν/2012)

- Κληρονομικό αναμνηστικό: ελεύθερο

- Φαρμακευτική αγωγή: ⊘

Εργαστηριακές εξετάσεις:

Βιοχημικές εξετάσεις:	
Urea: 22mg/dL	CPK: 3018U/L
Cr:0.74mg/dL	Bil total: 0.5mg/dl
SGOT: 142U/L	Bil direct: 0.2mg/dl
SGPT: 212U/L	K:4.2mmol/L
ALP: 98U/L	Na:136mmol/L
γGT:119U/L	Ca: 8.9mg/dL
LDH: 695U/L	Protein total:7.0g/dL
Amyl: 33U/L	Albumin:4.2g/dL
Glu:86mg/dL	Uric acid:4.4mg/dL
TG:104mg/dL	LDL:191mg/dL
TKE:10mm/hr	HDL:65mg/dL

Γενική αίματος
WBC:5600/μL
NE:65%
LY:24.8%
HCT: 34.1%
HGb:11.9 g/dL
MCV: 97.2 fL
MCH: 33.8 pg
MCHC:34.9 g/dL
PLT: 179000/μL
Εξετάσεις πήξης
PT:12.0sec
PTT:32.5sec
INR:1.06sec
FIB:266mg/dL

Εργαστηριακές εξετάσεις:

Βιοχημικές εξετάσεις:	
Urea: 22mg/dL	CPK: 3018U/L
Cr:0.74mg/dL	Bil total: 0.5mg/dl
SGOT: 142U/L	Bil direct: 0.2mg/dl
SGPT: 212U/L	K:4.2mmol/L
ALP: 98U/L	Na:136mmol/L
γGT:119U/L	Ca: 8.9mg/dL
LDH: 695U/L	Protein total:7.0g/dL
Amyl: 33U/L	Albumin:4.2g/dL
Glu:86mg/dL	Uric acid:4.4mg/dL
TG:104mg/dL	LDL:191mg/dL
TKE:10mm/hr	HDL:65mg/dL

Γενική αίματος
WBC:5600/μL
NE:65%
LY:24.8%
HCT: 34.1%
HGb:11.9 g/dL
MCV: 97.2 fL
MCH: 33.8 pg
MCHC:34.9 g/dL
PLT: 179000/μL
Εξετάσεις πήξης
PT:12.0sec
PTT:32.5sec
INR:1.06sec
FIB:266mg/dL

Ιολογικός έλεγχος:

Anti-HCV: (-)
HBsAg: (-)
Anti-HBs : > 0.0U/ml
HBeAg: (-)
Anti-Hbe: (-)
Anti-HBc-T: (-)
Anti-HAV IgG: (-)
Anti-HAV IgM: (-)
HIV Ag-Ab: (-)

CMV-G: 5.8 (+) CMV-M < 5 (-)
EBV IgG > 138 (+) EBV IgM < 10.0 (-)
HSV 1/2 IgG: 25.5 (-) HSV 1/2 IgM: <0.5 (-) HSV 2 IgG <0.5 (-)

Άλλες εργαστηριακές εξετάσεις:

Έλεγχος αναιμίας:
Φερριτίνη:249ng/ml
Φυλλικό οξύ:8.4ng/ml
B12:364pg/ml

Απεικονιστικές εξετάσεις:

- **Α/α θώρακος:** φυσιολογική
- **Α/α κοιλίας σε όρθια θέση:** αεροκοπρανοπλήθεια εντέρου

Διαφορική διάγνωση:

Μυϊκή αδυναμία
Ενδοκρινικά αίτια: ▪ υπέρ & υποθυρεοειδισμός ▪ υπέρ & υποπαραθυρεοειδισμός ▪ παθήσεις επινεφριδίων (Addison, Cushing) ▪ σακχαρώδης διαβήτης ▪ ανεπάρκεια βιταμίνης D
Φλεγμονώδη αίτια: μυοσίτιδα/πολυμυοσίτιδα/δερματομυοσίτιδα
Φάρμακα: στατίνες, κορτικοειδή, ΜΣΑΦ, αντιρετροϊκά
Νευρολογικές παθήσεις: ▪ ΑΕΕ ▪ σ. Guillain Barre ▪ πολλαπλή σκλήρυνση ▪ μυασθένεια Gravis κ.α.
Ρευματολογικές παθήσεις: ΣΕΛ/ΡΑ/ ρευματική πολυμυαλγία
Λοιμώδη αίτια: Epstein Barr/HIV/μηνιγγίτις/σύφιλη/τοξοπλάσμωση
Ηλεκτρολυτικές διαταραχές
Γενετικά αίτια: μυϊκή/ μυοτονική δυστροφία
Μεταβολικά αίτια:↓αποθ. γλυκογόνου/λιπιδίων/μιτοχονδρ. παθήσεις
Παρανεοπλασματική εκδήλωση: Ca πνευμόνων, μαστών, νεφρού κ.α.
Άλλες παθήσεις: αμυλοείδωση, σαρκοείδωση

Διαφορική διάγνωση:

Μυϊκή αδυναμία + ⬆ CPK	
Ενδοκρινικά αίτια:	▪ υπέρ & υποθυρεοειδισμός ▪ υπέρ & υποπαραθυρεοειδισμός ▪ παθήσεις επινεφριδίων (Addison, Cushing) ▪ σακχαρώδης διαβήτης ▪ ανεπάρκεια βιταμίνης D
Φλεγμονώδη αίτια: μυοσίτιδα/πολυμυοσίτιδα/δερματομυοσίτιδα	
Φάρμακα: στατίνες, κορτικοειδή, ΜΣΑΦ, αντιρετροϊκά	
Νευρολογικές παθήσεις:	▪ ΑΕΕ ▪ σ. Guillain Barre ▪ πολλαπλή σκλήρυνση ▪ μυασθένεια Gravis κ.α.
Ρευματολογικές παθήσεις: ΣΕΛ/ΡΑ/ ρευματική πολυμυαλγία	
Λοιμώδη αίτια: Epstein Barr/HIV/μηνιγγίτις/σύφιλη/τοξοπλάσμωση	
Ηλεκτρολυτικές διαταραχές	
Γενετικά αίτια: μυϊκή/ μυοτονική δυστροφία	
Μεταβολικά αίτια:↓αποθ. γλυκογόνου/λιπιδίων/μιτοχονδρ. παθήσεις	
Παρανεοπλασματική εκδήλωση: Ca πνευμόνων, μαστών, νεφρού κ.α.	
Άλλες παθήσεις: αμυλοείδωση, σαρκοείδωση	

Πιθανή διάγνωση:

Χαρακτηριστική κλινική εικόνα:

- **δυσανεξία στο ψύχος**
- **δυσκοιλιότητα**
- **οιδήματα**
- **μυϊκή αδυναμία**
- **ξηρότητα δέρματος & οφθαλμών**
- **τριχόπτωση**

Πιθανή διάγνωση:

Χαρακτηριστική κλινική εικόνα:

- δυσανεξία στο ψύχος
- δυσκοιλιότητα
- οιδήματα
- μυϊκή αδυναμία
- ξηρότητα δέρματος & οφθαλμών
- τριχόπτωση

Προφίλ υποθυρεοειδικού ασθενούς

?

Πιθανή διάγνωση:

Χαρακτηριστική κλινική εικόνα:

- δυσανεξία στο ψύχος
- δυσκοιλιότητα
- οιδήματα
- μυϊκή αδυναμία
- ξηρότητα δέρματος & οφθαλμών
- τριχόπτωση

↓

Προφίλ υποθυρεοειδικού ασθενούς ?

↓

TSH: 75 μiu/ml
FT4: 0.30 ng/dl !

Πιθανή διάγνωση:

Χαρακτηριστική κλινική εικόνα:

- δυσανεξία στο ψύχος
- δυσκοιλιότητα
- οιδήματα
- μυϊκή αδυναμία
- ξηρότητα δέρματος & οφθαλμών
- τριχόπτωση

↓

Προφίλ υποθυρεοειδικού ασθενούς ?

↓

TSH: 75 μiu/ml
FT4: 0.30 ng/dl !

↓

υποθυροειδισμός

Πιθανή διάγνωση:

Χαρακτηριστική κλινική εικόνα:

- δυσανεξία στο ψύχος
- δυσκοιλιότητα
- οιδήματα
- μυϊκή αδυναμία
- ξηρότητα δέρματος & οφθαλμών
- τριχόπτωση

↓

Προφίλ υποθυρεοειδικού ασθενούς ?

↓

TSH: 75 μiu/ml
FT4: 0.30 ng/dl !

↓

υποθυροειδισμός

↓

μυϊκή αδυναμία + ↑ CPK

Πιθανή διάγνωση:

Χαρακτηριστική κλινική εικόνα:

- δυσανεξία στο ψύχος
- δυσκοιλιότητα
- οιδήματα
- μυϊκή αδυναμία
- ξηρότητα δέρματος & οφθαλμών
- τριχόπτωση

↓

Προφίλ υποθυρεοειδικού ασθενούς ?

↓

TSH: 75 μiu/ml
FT4: 0.30 ng/dl !

↓

υποθυροειδισμός

↓

μυϊκή αδυναμία + ↑ CPK

↓

μυοπάθεια

Πιθανή διάγνωση:

Χαρακτηριστική κλινική εικόνα:

- δυσανεξία στο ψύχος
- δυσκοιλιότητα
- οιδήματα
- μυϊκή αδυναμία
- ξηρότητα δέρματος & οφθαλμών
- τριχόπτωση

↓

Προφίλ υποθυρεοειδικού ασθενούς ?

↓

TSH: 75 μiu/ml
FT4: 0.30 ng/dl !

↓

υποθυροειδισμός

↓

μυϊκή αδυναμία + ↑ CPK

↓

μυοπάθεια

δόθηκαν:
- anti -TPO
- anti -TG

↓

αναμένονται

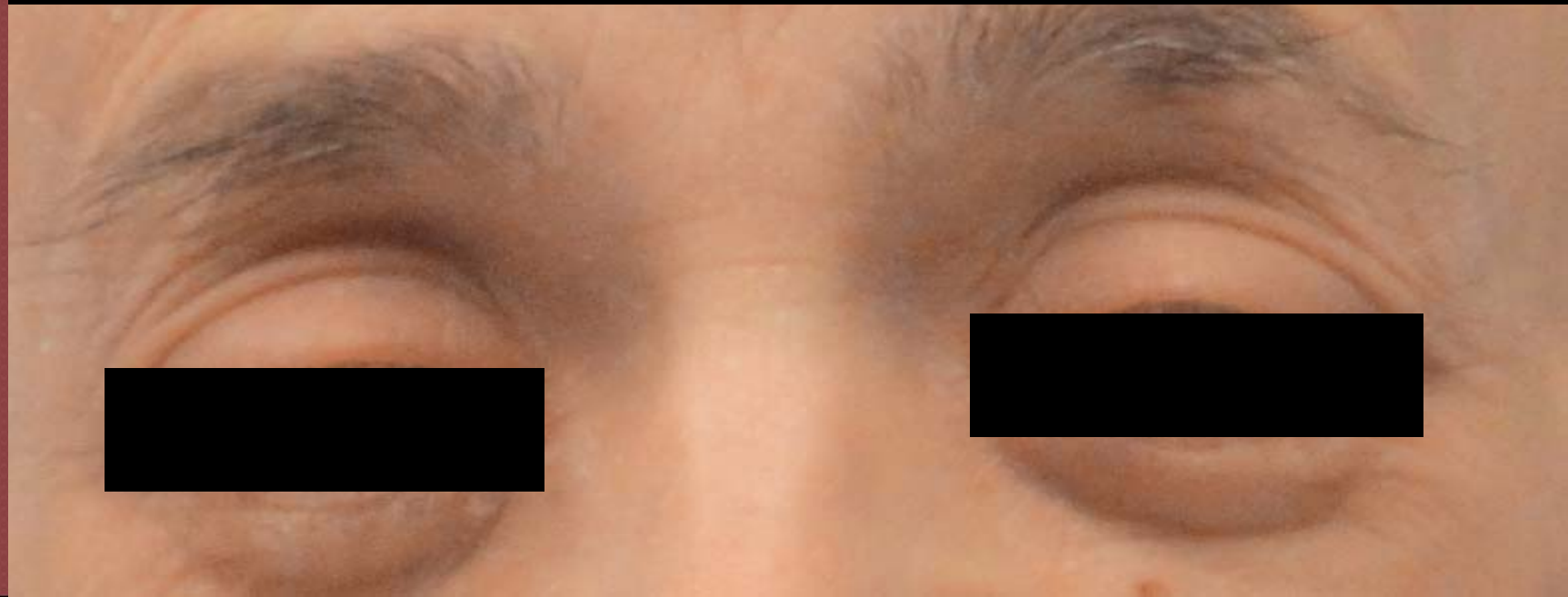

Άλλες απεικονιστικές εξετάσεις:

- **Υπερηχογράφημα θυρεοειδούς αδένα:**
  - διαστάσεις → ισθμός=0.22cm
    → (ΔΕ) λοβός=1.47×0.64×3.47cm
    → (ΑΡ) λοβός=0.92×1.79×3.19cm
  - διάχυτη ανομοιογένεια και στους 2 λοβούς
  - παρουσία 2 ηχογενών όζων (ΔΕ) διαμέτρου 0.23cm & 0.26cm αντίστοιχα
  - παρουσία 1 ηχογενούς όζου (ΑΡ) διαμέτρου 0.18cm

- **Ηλεκτρομυογράφημα:**
  - απουσία αισθητικών δυναμικω[illegible] κάτω άκρα
  - βαρύ σύνδρομο **καρπιαίου σωλήνα** άμφω
  - μυοπαθητικές MUPS με αυτόματη δραστηριότητα & ενδιάμεσα διαγράμματα προσπάθειας

συχνή επιπλοκή του υποθυρεοειδισμού (≈25-38% των ασθενών)

Άλλες απεικονιστικές εξετάσεις:

απώλειας βάρους
(αν & υποθυρεοειδισμός)
+
κοιλιακό άλγος

❖ Αξονική τομογραφία κοιλίας:

- εντονότατη διάταση όλων των τμημάτων του παχέος εντέρου με κοπρανοπλήθεια αυτού έως και το ύψος του τελικού τμήματος του ορθού
- μέγιστη διάμετρος παχέος στην (AP) κολική καμπή: 8.5cm
- μικρού βαθμού διάταση των ελίκων του λεπτού εντέρου
- παρουσία 2 απλών κύστεων στο ήπαρ
- χωρίς παθολογικά ευρήματα από τα χοληφόρα, πάγκρεας, σπλήνα, επινεφρίδια & νεφρούς
- χωρίς ιδιαίτερα ευρήματα από τα έσω γεννητικά όργανα
- απουσία λεμφαδένων
- έντονο οίδημα ανά σάρκα

R
32

597
26 00mm
D
1 00s/5mm/5 0
-10.00mm/
HP2.0
R
WL=19
WW=249

Άλλες απεικονιστικές εξετάσεις:

λόγω των πιθανών εκδηλώσεων του υποθυρεοειδισμού από το καρδιαγγειακό σύστημα

❖ Υπερηχοκαρδιογράφημα:

- LV ➡ φυσιολογικές διαστάσεις
  ➡ φυσιολογική συσταλτικότητα & διαστολική λειτουργία
- EF ➡ 66%
- RV ➡ φυσιολογικές διαστάσεις & συσταλτικότητα
- AoV
- MV
- TV
- PV

} **κφ**

- PASP ➡ 21mmHg

❖ Υπέρηχος έσω γεννητικών οργάνων & γυναικολογική εκτίμηση:

} **κφ**

Κατά τη νοσηλεία (7 ημέρες):

- η ασθενής ➡ σταθερή χωρίς βελτίωση ή επιδείνωση της κλινικής εικόνας
- πραγματοποιήθηκε υποκλυσμός ➡ υποχώρηση του κοιλιακού άλγους
- τέθηκε σε αγωγή Τ4:
  - 50mcg × 1 για 3ημέρες
  - 75mcg × 1 για 3ημέρες
  - στη συνέχεια 100 mcg × 1
- εργαστηριακές εξετάσεις 7ης ημέρας νοσηλείας:

CPK: 2600U/L ⬇
SGOT: 112U/L ⬇
SGPT:148U/L ⬇

Εξήλθε:

- με αγωγή T4 100mcg × 1

σε 2 εβδομάδες

- επανεξέταση
- επανέλεγχο των επιπέδων των TSH & FT4
- επανέλεγχο των CPK, SGOT, SGPT, LDH

- πιθανή αναπροσαρμογή της δόσης
  (↑ της δοσολογίας κατά 12 ή 25mcg)

Μετά από 2 εβδομάδες:

Επανέλεγχος:

- μικρή κλινική βελτίωση
- εργαστηριακές εξετάσεις:

CPK: 1600U/L	⬇
SGOT: 61U/L	⬇
SGPT:69U/L	⬇
TSH: 72.8 μiu/ml	⬇
FT4: 0.71 ng/dl	⬆

- ↑ της δοσολογίας της T_4: 100mcg→125mcg

- επενεκτίμηση σε 1 μήνα

Υποθυρεοειδισμός – μυοπάθεια:

- αφορά ≈ το 80% των ασθενών με υποθυρεοειδισμό
- εκδηλώνεται συχνότερα με:
  - μυαλγίες
  - μυϊκή αδυναμία
  - κράμπες
- εμφανίζεται συχνότερα σε ασθενείς με μακροχρόνιο υποθυρεοειδισμό που δεν λαμβάνουν θεραπεία
- συνοδεύεται συχνά με ↑ της CPK:
  - συναντάται στο 57-90% των υποθυρεοειδικών ασθενών
  - σε ασυμπτωματικούς ασθενείς → ήπια αύξηση→ < 10πλάσιο της ανώτερης φυσιολογικής τιμής
  - αναφέρεται συσχέτιση με την ↑ της TSH
  - μπορεί να προϋπάρχει των κλινικών εκδηλώσεων του υποθ/μού
  - σπανιότερα εξαιρετικά μεγάλη ↑ της CPK → ραβδομυόλυση
  - σε κάθε περίπτωση ↑ της CPK για την οποία δεν υπάρχει προφανής αιτία → αποκλεισμός υποθυρεοειδισμού

Υποθυρεοειδισμός – μυοπάθεια:

- μυαλγίες:

  - μυϊκή δυσκαμψία ή διάχυτες μυαλγίες
  - επιδεινούμενες κατά την άσκηση
  - συνοδεύονται συχνά από ↑ της CPK

- μυϊκή αδυναμία:

  - εμφανίζεται συμμετρικά
  - εξελίσσεται αργά
  - συχνότερη εντόπιση → ωμική ζώνη & ισχία
  - κατάργηση των τενίοντιων αντανακλαστικών

- μυϊκή υπερτροφία:

  - εμφανίζεται γενικευμένα
  - δεν είναι συχνή
  - σπανιότερα συνυπάρχουν :
    - μυϊκή αδυναμία
    - δυσκαμψία
    - επώδυνες μυϊκές κράμπες
    - ↑ CPK

  } **σύνδρομο hoffman**

Υποθυρεοειδισμός – μυοπάθεια:

- ραβδομυόλυση:
  - σπανιότερα η μυοπάθεια του υποθυρεοειδισμού είναι πιο κεραυνοβόλος
  - με σημαντική αύξηση της CPK
  - η πορεία μιμείται κλινικά την πολυμυοσίτιδα

- μυοοίδημα:
  - πρόκειται για ένα μικρό εξόγκωμα στην επιφάνεια ενός μυός
  - είναι χαρακτηριστικό της μυοπάθειας του υποθυρεοειδισμού
  - διαρκεί 30 έως 60 δευτερόλεπτα
  - οφείλεται σε παρατεταμένη σύσπαση & σχετίζεται με καθυστερημένη χάλαση

Διάγνωση:

- συνυπάρχουσες κλινικές εκδηλώσεις υποθυρεοειδισμού
- TSH & FT4
- ηλεκτρομυογράφημα:
  - διαφοροδιάγνωση από τη μυοσίτιδα
  - μυοπαθητικές μεταβολές
  - πολυφασικά δυναμικά
  - φυσιολογικό στο 50% των ασθενών
- βιοψία μυός

Θεραπεία:

- θεραπεία μυοπάθειας = θεραπεία υποθυρεοειδισμού
- χορήγηση λεβοθυροξίνης
- τα συμπτώματα & σημεία της μυοπάθειας υποχωρούν σταδιακά
- 5.5 μήνες → 79% των ασθενών
- >1 έτος → στο 21% των ασθενών
- τα επίπεδα της CPK αποκαθίστανται εντός μερικών εβδομάδων, συνήθως πριν από την TSH

Ευχαριστώ…