

ΠΑΡΟΥΣΙΑΣΗ ΠΕΡΙΣΤΑΤΙΚΟΥ

Γραμματίκη Μαρία
Ειδικευόμενη Παθολογίας
Β' Προπαιδευτική Παθολογική Κλινική
Γ.Ν.Θ Ιπποκράτειο

Προφίλ ασθενή

- Άνδρας
- 84 ετών
- Υ = 160cm
- ΒΣ = 60 kg
- Περιπατητικός
- Hct = 26,3%
- Hb = 7,5%



Τυχαίος εξωτερικός
εργαστηριακός
έλεγχος

Ατομικό ιστορικό

- Άνοια προ 2 ετών (υπό δονεπεζίλη)
- Χειρουργηθέν έλκος δωδεκαδακτύλου (προ 30 ετών)

Κλινική εξέταση

Α.Π. = 130/70 mmHg

Σφύξεις = 79/min

Ακρόαση πνευμόνων = Εκπνευστικός συριγμός

Ακρόαση καρδιάς = Καρδιακοί ήχοι ευκρινείς/
ρυθμικοί

Ψηλάφηση /επίκρουση/
ακρόαση κοιλίας Μαλακή / ευπίεστη/
ανώδυνη/ εντερικοί ήχοι
παρόντες

Δακτυλική (-)

Απώλεια αίματος στα (-)
κόπρανα

Μακροσκοπική αιματουρία (-)

Κλινική εξέταση

Μοναδικά ευρήματα από την
επισκόπηση

- Ωχρότητα
- Κνησμώδες ολοσωματικό εξάνθημα

Δύσκολη προσέγγιση του ασθενή
(λήψη ιστορικού – κλινική εξέταση)

Εργαστηριακός Έλεγχος Εισαγωγής

ΛΕΥΚΑ ΑΙΜΟΣΦΑΙΡΙΑ	6760
ΠΟΛΥΜΟΡΦΟΠΥΡΗΝΑ	68,91
ΛΕΜΦΟΚΥΤΤΑΡΑ	12,85
ΜΕΓΑΛΑ ΜΟΝΟΠΥΡΗΝΑ	7,83
ΗΩΣΙΝΟΦΙΛΑ	9,44

ΑΙΜΟΠΕΤΑΛΙΑ	184.000
PT	11,7
PTT	31,3
INR	1,05

ΕΡΥΘΡΑ ΑΙΜΟΣΦΑΙΡΙΑ	4.163.000
Hct	23,95%
Hb	7,2%
MCV	57,52
MCH	17,32
MCHC	30,10

Μεταγγίσθηκε
με
2 RBC

Υπόχρωμη
μικροκυτταρική
αναιμία

Εργαστηριακός Έλεγχος Εισαγωγής

ΒΙΟΧΗΜΙΚΟΣ ΕΛΕΓΧΟΣ			
ΑΛΚΑΛΙΚΗ ΦΩΣΦΑΤΑΣΗ	191	ΟΥΡΙΑ	29
ΑΜΥΛΑΣΗ	52	ΚΡΕΑΤΙΝΙΝΗ	0.98
SGOT	27	GFR	47,6
SGPT	18	K	3,9
LDH	355	Na	140
ΛΕΥΚΩΜΑΤΑ	6,28	Ca	8,34
ΛΕΥΚΩΜΑΤΙΝΕΣ	3,41	P	2,7
CPK	53	ΟΥΡΙΚΟ ΟΞΥ	7,2
γ-GT	88		

Εργαστηριακός Έλεγχος Εισαγωγής

ΓΕΝΙΚΗ ΟΥΡΩΝ	
Ειδικό Βάρος	1025
pH	όξινο
Πυοσφαίρια	25-30
Ερυθρά	4-6



ΛΗΦΘΗΚΕ ΚΑΛΛΙΕΡΓΕΙΑ ΟΥΡΩΝ

2^Η ΜΕΡΑ ΝΟΣΗΛΕΙΑΣ

Hct	28,2%
Hb	8,5%

Μεταγγίσθηκε με άλλες 2 RBC

κ/α ούρων (+) *Klebsiella oxytoca*

ΑΝΤΙΒΙΩΤΙΚΗ ΘΕΡΑΠΕΙΑ ΜΕ ΣΙΠΡΟΦΛΟΞΑΣΙΝΗ ΒΑΣΗ ΑΝΤΙΒΙΟΓΡΑΜΜΑΤΟΣ

2^Η ΜΕΡΑ ΝΟΣΗΛΕΙΑΣ

ΚΝΗΣΜΩΔΕΣ ΕΞΑΝΘΗΜΑ

Μεταδοτικό (?)

Παραπομπή στο Νοσοκομείο Αφροδισίων και Δερματικών Νόσων: «...πιθανότερη κλινική διάγνωση είναι η γεροντική κνήφη. Συνιστάται χορήγηση αντιισταμινικών και σε περίπτωση αποτυχίας, κορτιζόνης από του στόματος...»

Σετιριζίνη σε μέγιστη δόση

- Χωρίς εμφανή εστία αιμορραγίας
- Αναιμία καλά ανεκτή
(εγκατάσταση σε μεγάλο χρονικό διάστημα)

ΕΝΔΟΣΚΟΠΙΚΟΣ ΕΛΕΓΧΟΣ ΠΕΠΤΙΚΟΥ

5^η μέρα νοσηλείας

ΓΑΣΤΡΟΣΚΟΠΗΣΗ

A. οζώδες εύθρυπτο μόρφωμα στο κατώτερο τριτημόριο του οισοφάγου. Ευμεγέθους εξέλκωση με λευκωτό επίχρισμα


B. ανθοκραμβοειδής εξεργασία με βαθύ έλκος στο γαστρικό κολόβωμα

ΛΗΦΘΗΚΑΝ ΒΙΟΨΙΕΣ

~~ΚΟΛΟΝΟΣΚΟΠΗΣΗ~~

Σταδιοποίηση

Αξονική τομογραφία ΑΚΚΟ με ενδοφλέβια έγχυση σκιαστικού

- Λιπώδης διήθηση του ήπατος
- Πάχυνση του τοιχώματος του κολοβώματος του στομάχου
- Ετερόπλευρη πάχυνση του (ΑΡ) πλάγιου τοιχώματος της ουροδόχου κύστεος 
- Περαιτέρω διερεύνηση

ΑΠΟΤΕΛΕΣΜΑΤΑ ΒΙΟΨΙΑΣ – ΟΥΡΟΛΟΓΙΚΗ ΕΚΤΙΜΗΣΗ

- 1. Κατώτερο τριτημόριο στομάχου = αδενοκαρκίνωμα στομάχου, εντερικού τύπου, μέτριου βαθμού κακοήθειας
- 2. Γαστρικό κολόβωμα = αλλοιώσεις χρόνιας γαστρίτιδας και αδενοκαρκίνωμα στομάχου, διάχυτου τύπου, υψηλού βαθμού κακοήθειας
- 3. πιθανό Tu ουροδόχου κύστεως, ενδεδελεχής έλεγχος σε 2^ο χρόνο.

Εξιτήριο

Hct	36,2%
Hb	11,5%

Αδενοκαρκίνωμα στομάχου στο γαστρικό κολόβωμα

Αδενοκαρκίνωμα στομάχου στο κατώτερο τριτημόριο οισοφάγου

Πιθανό Tu ουροδόχου κύστεως που χρήζει διερεύνησης

ΠΑΡΑΠΕΜΦΘΗΚΕ ΣΤΟΥΣ ΧΕΙΡΟΥΡΓΟΥΣ

θεωρήθηκε χειρουργήσιμος

ΔΙΑΚΟΜΙΣΤΗΡΙΟ vs ΕΞΙΤΗΡΙΟ

Αδενοκαρκίνωμα στομάχου

Επιδημιολογικά Στοιχεία

- Ο πιο κοινός τύπος καρκίνου του στομάχου
- Ξεκινάει από τα επιθηλιακά κύτταρα του τοιχώματος του στομάχου
- Σπάνιος < 40 ετών
- Συχνότερος στους άνδρες >70 ετών
- Πολύ κοινός τύπος σε Χιλή, Ιαπωνία, Ισλανδία
- ↓ συχνότητα εμφάνισης στις Η.Π.Α.

Αδενοκαρκίνωμα στομάχου

Παράγοντες Κινδύνου

- Οικογενειακό ιστορικό
- Λοίμωξη από το ελικοβακτηρίδιο του πυλωρού
- Ιστορικό αδενοματώδων πολυπόδων στομάχου > 2 ΕΚ.
- Ιστορικό χρόνιας ατροφικής γαστρίτιδας
- Ιστορικό κακοήθους αναιμίας
- Κάπνισμα
- Αλκοόλ
- Διαιτητικοί παράγοντες
- Γαστρεκτομή – γαστρικό κολόβωμα

Αδενοκαρκίνωμα στομάχου

Συμπτώματα

1. Αίσθημα γαστρικής πλήρωσης
2. Δυσκαταποσία σταδιακά επιδεινούμενη
3. Ανορεξία
4. Ναυτία – έμετοι
5. Αιμόπτυση
6. Απώλεια βάρους
7. **Αναιμία**
8. Υπερβολικές ερυγές
9. Πολύ σκούρα κόπρανα

Αδενοκαρκίνωμα στομάχου

Διάγνωση

Τα συμπτώματα είναι μη ειδικά ή απουσιάζουν τελείως ➡ καθυστερημένη διάγνωση

1. Εξετάσεις αίματος

2. Γαστροσκόπηση

3. Έλεγχος κοπράνων για παρουσία αίματος

4. Upper GI series (barium swallow)

ακτινολογικός έλεγχος πεπτικού μετά από βαριούχο γεύμα

Αδενοκαρκίνωμα στομάχου

Επιπλοκές

1. Γαστρορραγία
2. Γαστρική απόφραξη
3. Μετάσταση (κατά συνέχεια ιστών ή απομακρυσμένες μεταστάσεις)

Αδενοκαρκίνωμα στομάχου

Σταδιοποίηση TNM

TX	Primary tumor cannot be assessed
T0	No evidence of primary tumor
Tis	Carcinoma in situ :intraepithelial tumor without invasion of the lamina propria
T1	Tumor invades lamina propria, muscularis mucosae, or submucosa
T1a	Tumor invades lamina propria or muscularis mucosae
T1b	Tumor invades submucosa
T2	Tumor invades muscularis propria
T3	Tumor penetrates subserosal connective tissue without invasion of visceral peritoneum or adjacent structures. T3 tumors also include those extending into the gastrocolic or gastrohepatic ligaments or into the greater or lesser omentum, without perforation of the visceral peritoneum covering these structures.
T4	Tumor invades serosa (visceral peritoneum) or adjacent structures
T4a	Tumor invades serosa (visceral peritoneum)
T4b	Tumor invades adjacent structures such as spleen, transverse colon, liver, diaphragm, pancreas, abdominal wall, adrenal gland, kidney, small intestine, and retroperitoneum.

Αδενοκαρκίνωμα στομάχου

Σταδιοποίηση TNM

NX	Regional lymph nodes cannot be assessed
N0	No regional lymph node metastasis
N1	Metastasis in 1 to 2 regional lymph nodes
N2	Metastasis in 3 to 6 regional lymph nodes
N3	Metastasis in 7 or more regional lymph nodes

M0	No distant metastasis
M1	Distant metastasis or positive peritoneal cytology

Αδενοκαρκίνωμα στομάχου

Σταδιοποίηση TNM

Stage 0	TisN0M0
Stage IA	T1N0M0
Stage IB	T2N0M0, T1N1M0
Stage IIA	T3N0M0, T2N1M0, T1N2M0
Stage IIB	T4aN0M0, T3N1M0, T2N2M0, T1N3M0
Stage IIIA	T4aN1M0, T3N2M0, T2N3M0
Stage IIIB	T4bN0M0, T4bN1M0, T4aN2M0, T3N3M0
Stage IIIC	T4bN2M0, T4bN3M0, T4aN3M0
Stage IV	AnyT, AnyN, M1

Kay Washington, MD, PhD. 7th Edition of the AJCC Cancer Staging Manual: Stomach. Ann Surg Oncol. 2010 17:3077-9

Αδενοκαρκίνωμα στομάχου

ΘΕΡΑΠΕΙΑ

Γαστρεκτομή (υφολική – ολική)

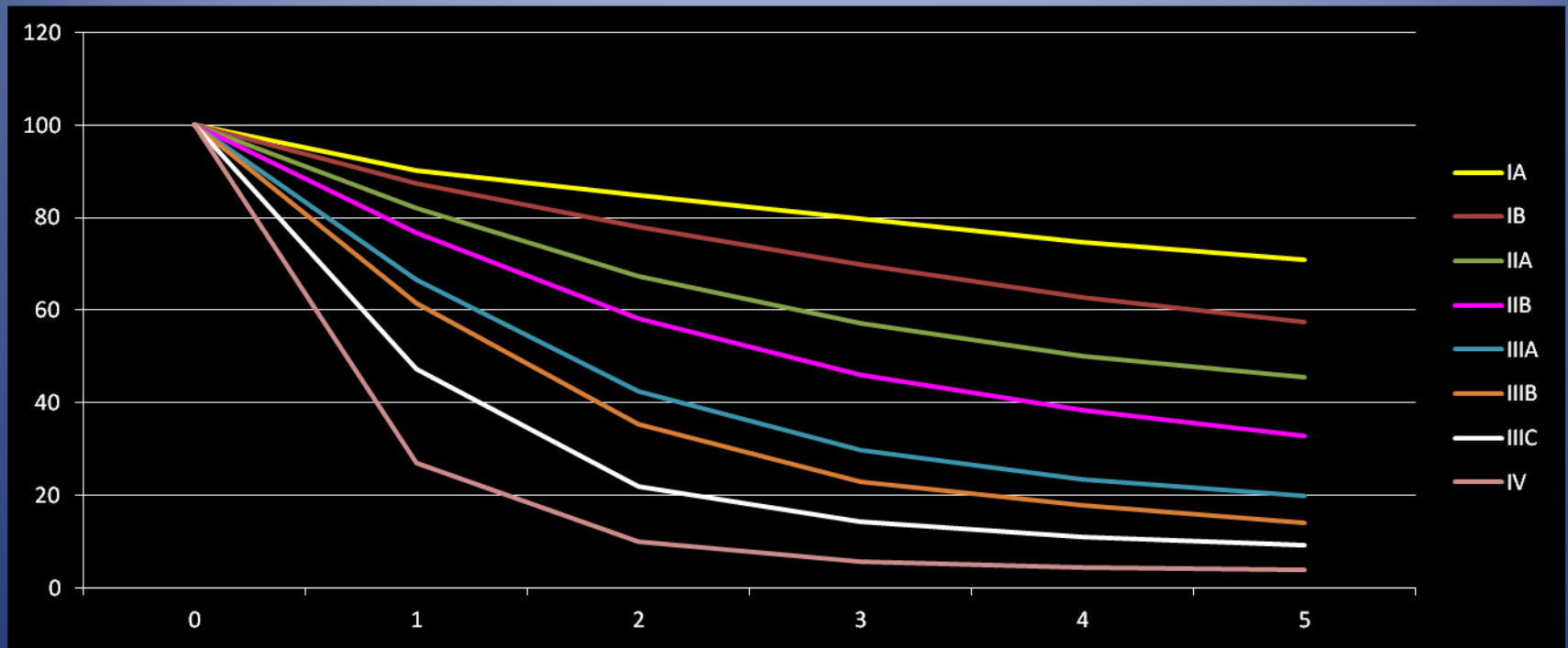
Συμπληρωματική χημειοθεραπεία (?)

Ακτινοθεραπεία (-)

Όταν ο όγκος έχει επεκταθεί εκτός του τοιχώματος του στομάχου:  θεραπεία

Παρηγορικές επεμβάσεις και παρεμβάσεις για την ανακούφιση από τα συμπτώματα

Αδενοκαρκίνωμα στομάχου πρόγνωση



Παρατηρούμενα ποσοστά πενταετούς επιβίωσης σε 10.600 χειρουργηθέντες ασθενείς με αδενοκαρκίνωμα στομάχου

Αδενοκαρκίνωμα στομάχου πρόγνωση

Καλύτερη σε αδενοκαρκινώματα του
κατώτερου τμήματος του στομάχου



Χειρότερη σε αδενοκαρκινώματα της
καρδιοοισοφαγικής συμβολής

ευχαριστώ