



ΝΟΣΟΣ CROHN

**ΕΛΕΝΗ ΘΕΟΧΑΡΙΔΟΥ
ΕΝΔΟΣΚΟΠΙΚΟ ΕΡΓΑΣΤΗΡΙΟ
Β' ΠΡΟΠΑΙΔΕΥΤΙΚΗ ΠΑΘΟΛΟΓΙΚΗ ΚΛΙΝΙΚΗ**

**ΑΦΡΟΔΙΤΗ ΠΑΝΤΖΑΚΗ
ΠΑΘΟΛΟΓΟΑΝΑΤΟΜΙΚΟ ΕΡΓΑΣΤΗΡΙΟ
Γ.Π.Ν.Θ. «ΙΠΠΟΚΡΑΤΕΙΟ»**

- Άνδρας ασθενής, 29 ετών
- Νόσος Crohn
- Χωρίς κοιλιακό άλγος, πυρετό, διαταραχές των κενώσεων ή απώλεια βάρους
- Ενδοσκοπικός επανέλεγχος



ΚΟΛΟΝΟΣΚΟΠΗΣΗ

ΑΤΟΜΙΚΟ ΑΝΑΜΝΗΣΤΙΚΟ

- **Οξεία λεμφοβλαστική λευχαιμία (12 ετών)**
 - ➔ **Πλήρης ύφεση**
- **Νόσος Crohn (19 ετών)**
- **Σκωληκοειδεκτομή (21 ετών)**
- **Οστεοπενία**

2002
Διάγνωση νόσου Crohn

**Ερπητοειδή έλκη
σε παχύ έντερο και
τελικό ειλεό**

▪ **Budesonide**

2004
Έξαρση νόσου Crohn

**Ερπητοειδή έλκη
σε ορθοσιγμοειδές**

▪ **Methylprednisolone**
▪ **Mesalamine 2400mg**
▪ **Azathioprine 100mg**
▪ **Infliximab**

2004
Σκωληκοειδεκτομή

**Βελτίωση
ενδοσκοπικής
εικόνας**

▪ **STOP Infliximab**
▪ **Mesalamine 2400mg**
▪ **Azathioprine 150mg**

2008
Έξαρση νόσου Crohn

**Στένωση
σιγμοειδούς με
σημεία φλεγμονής**

▪ **Mesalamine 2400mg**
▪ **Azathioprine 150mg**

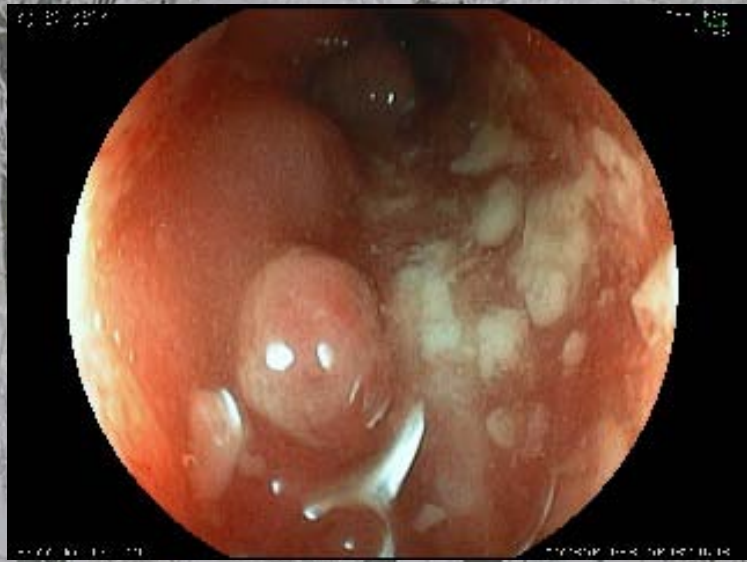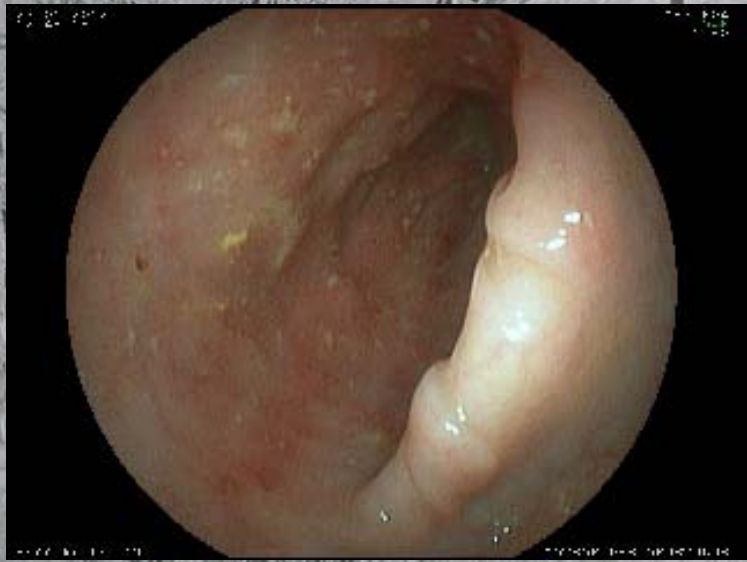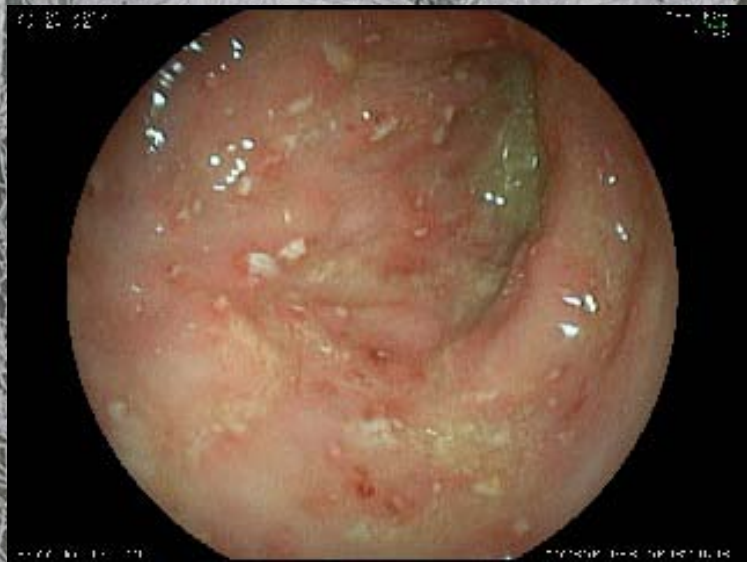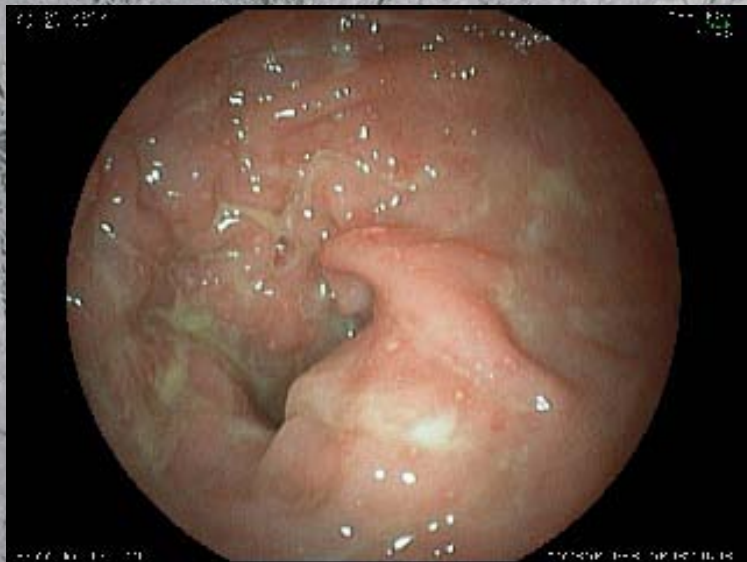2009
Έξαρση νόσου Crohn

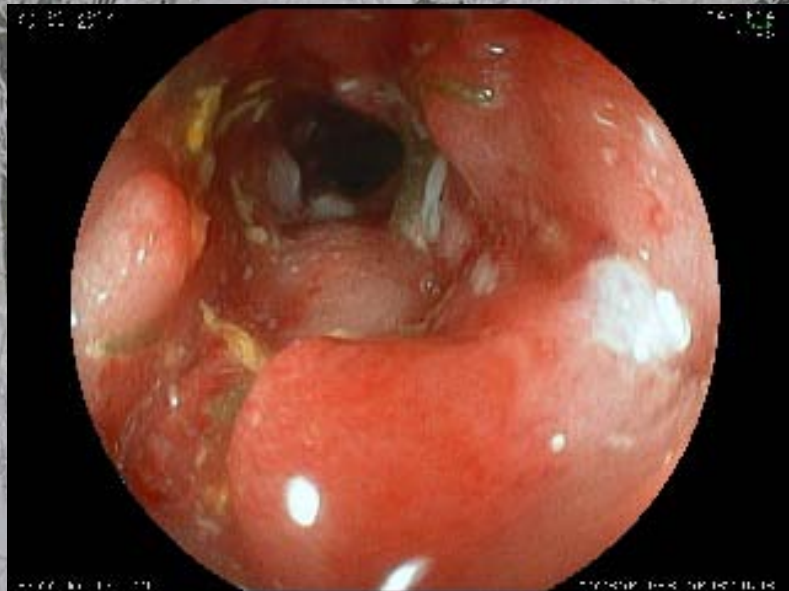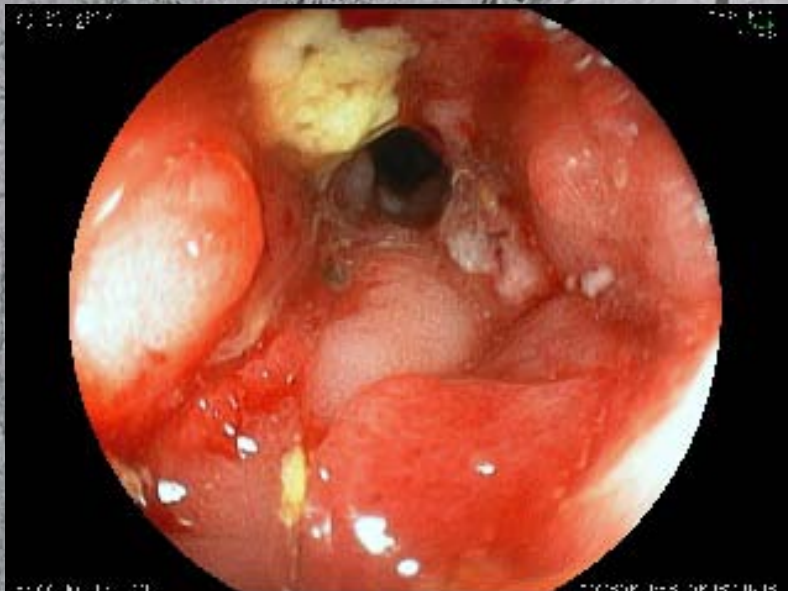
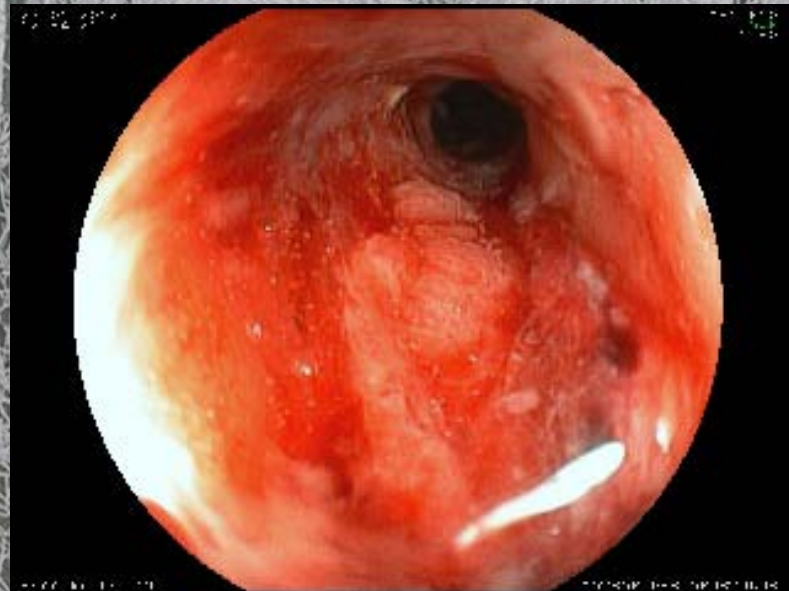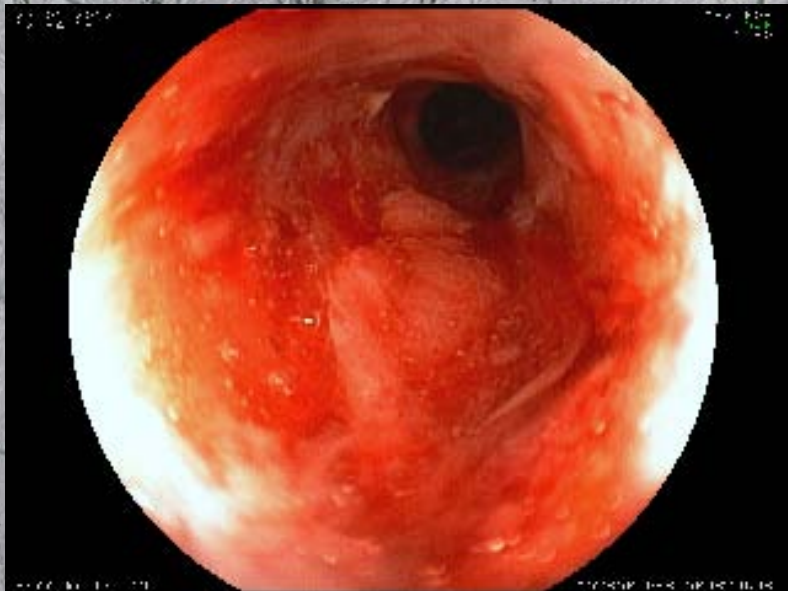**Στένωση
ειλεοτυφλικής
βαλβίδας και
σιγμοειδούς**

▪ **Mesalamine 800mg**
▪ **Azathioprine 50mg**

2012

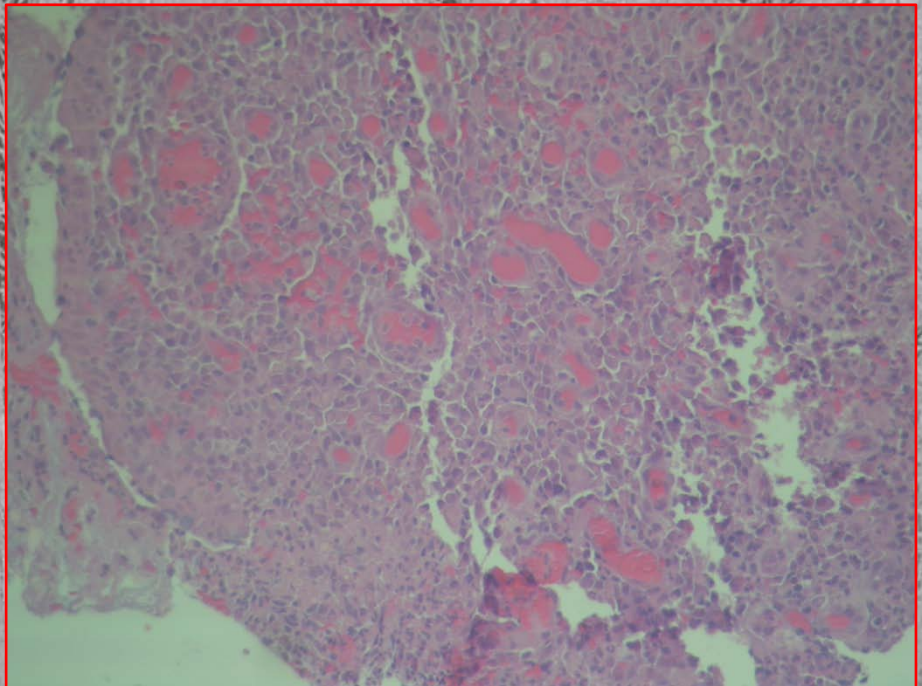
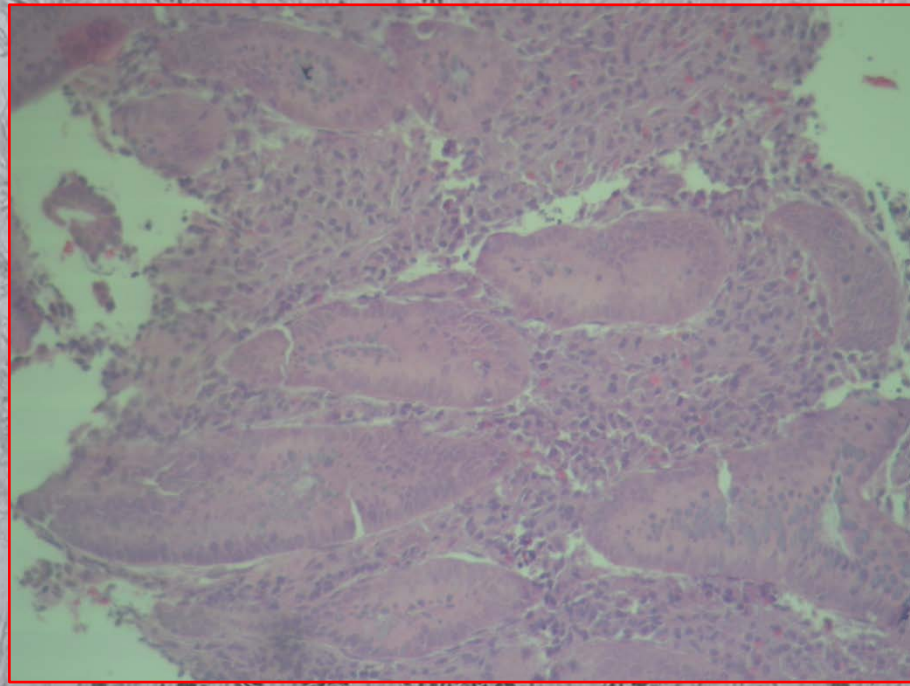
ΕΝΔΟΣΚΟΠΗΣΗ

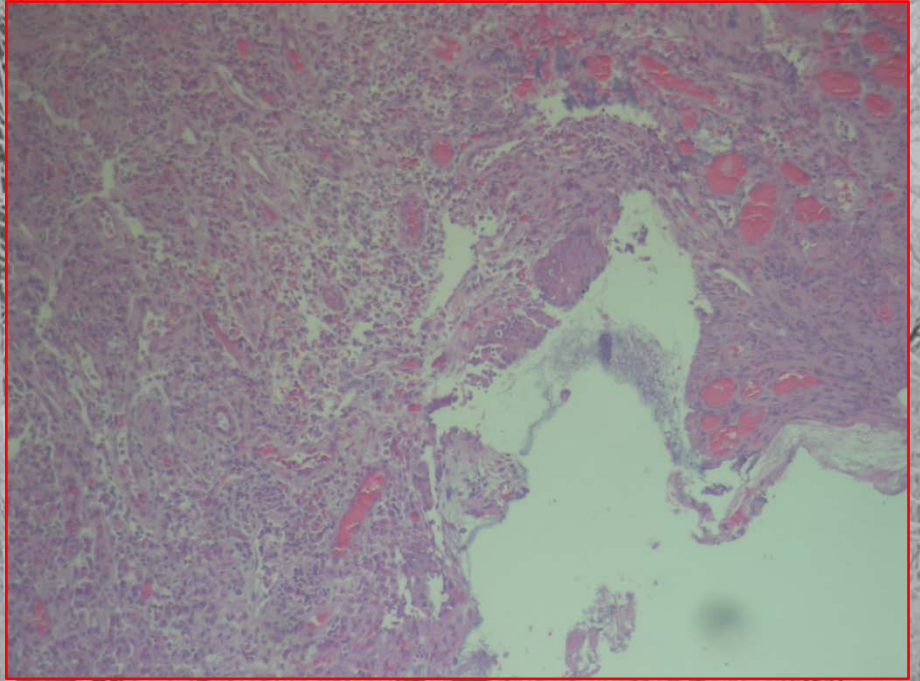
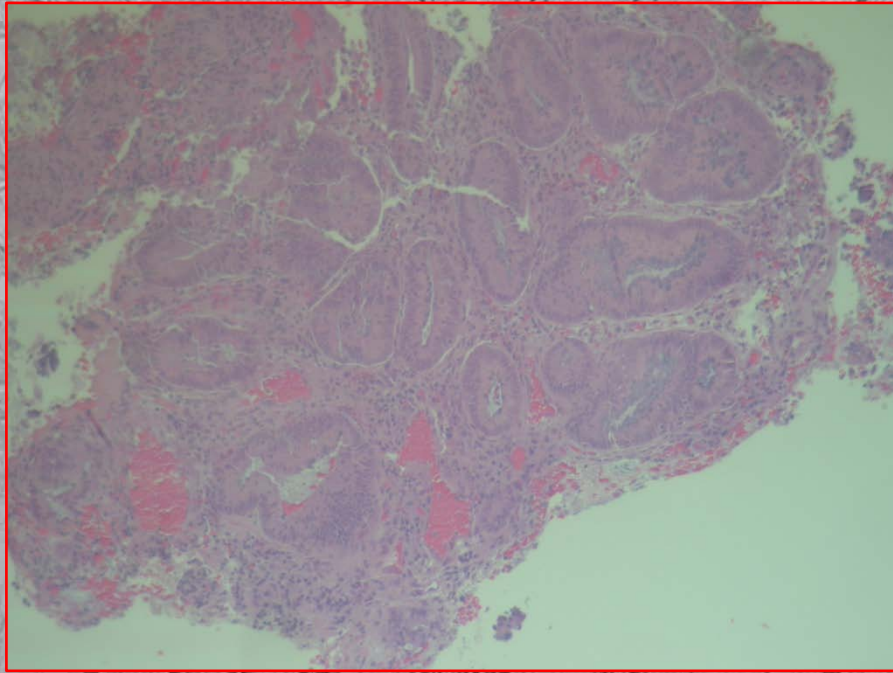


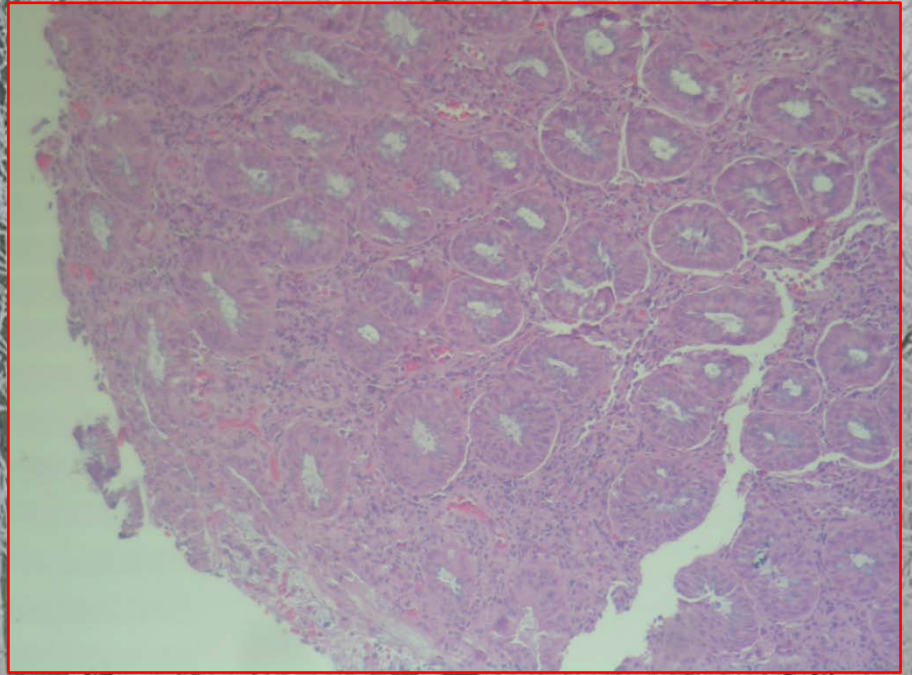
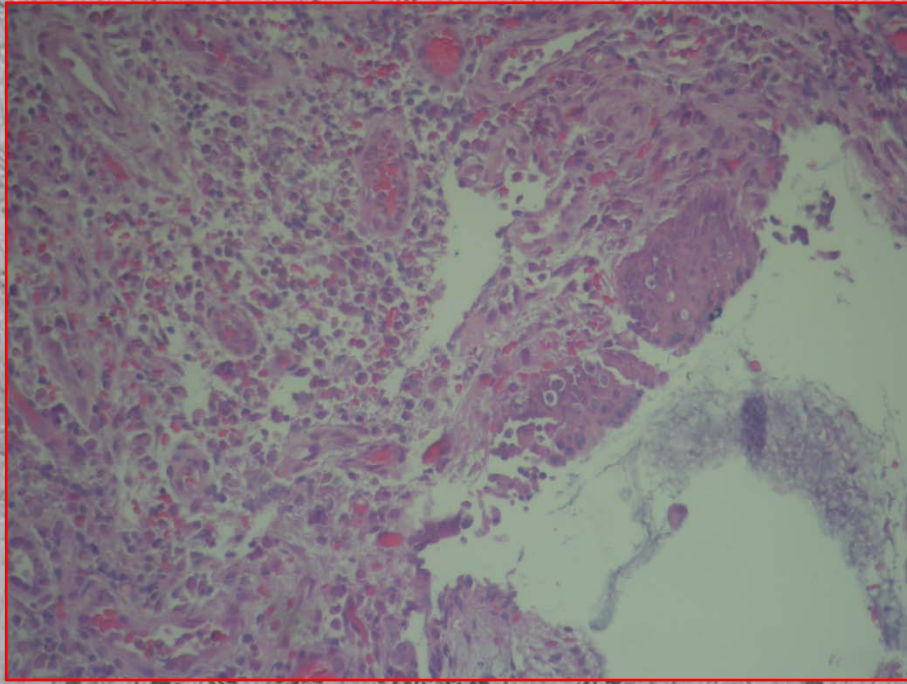


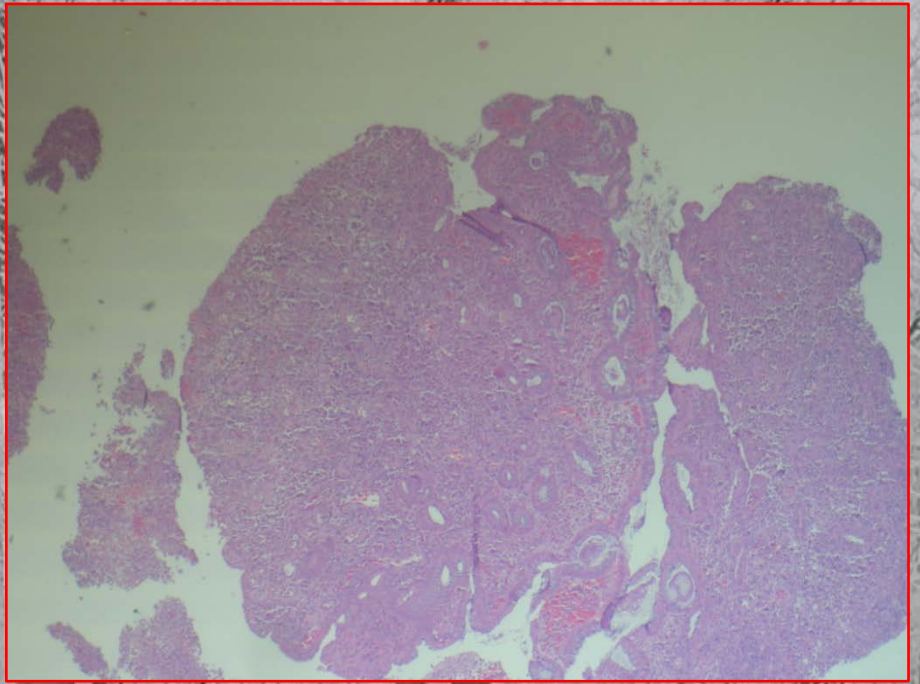
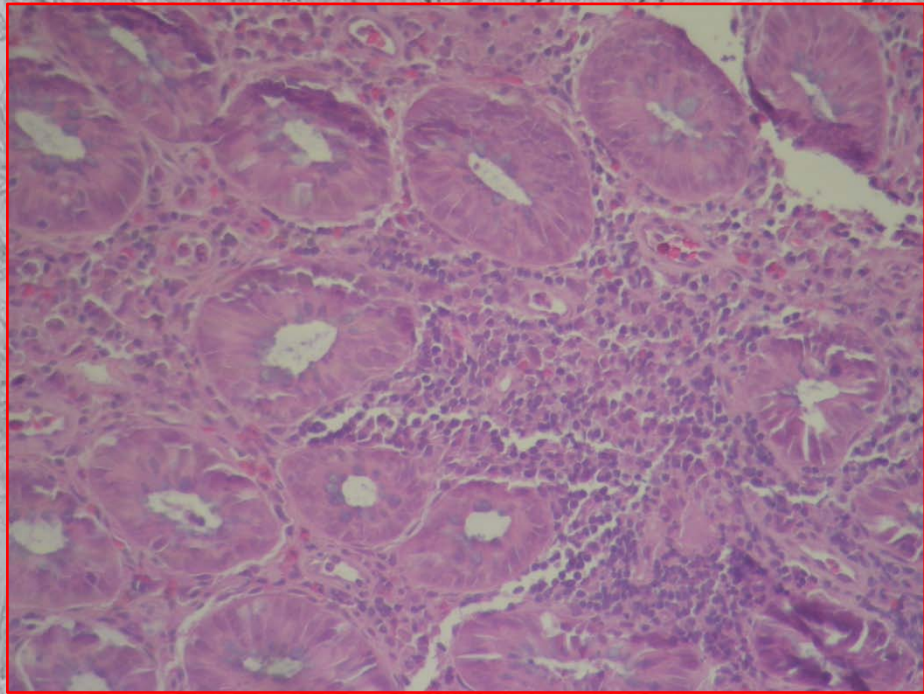


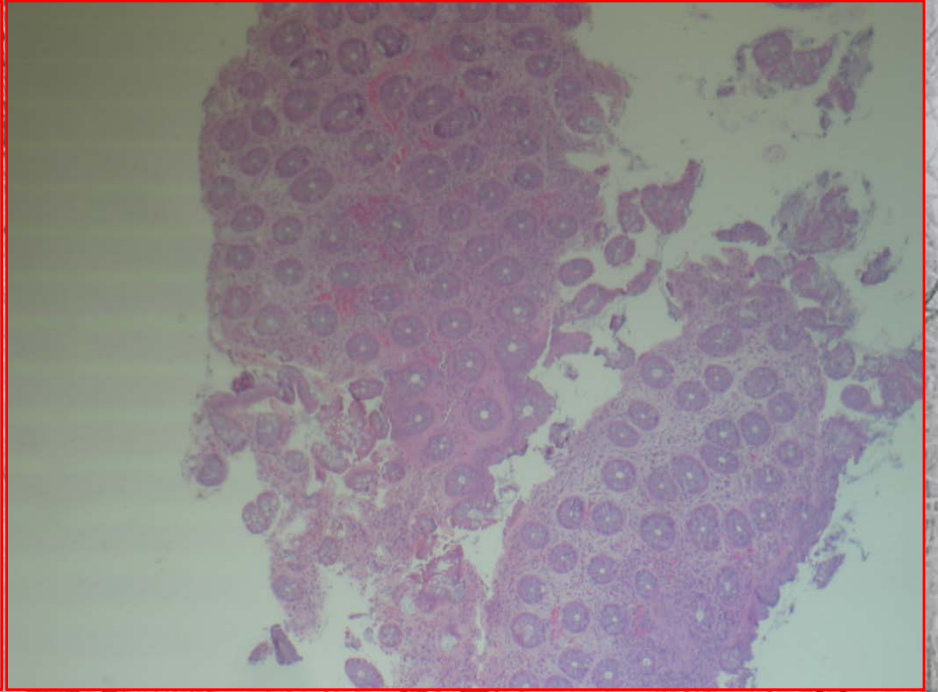
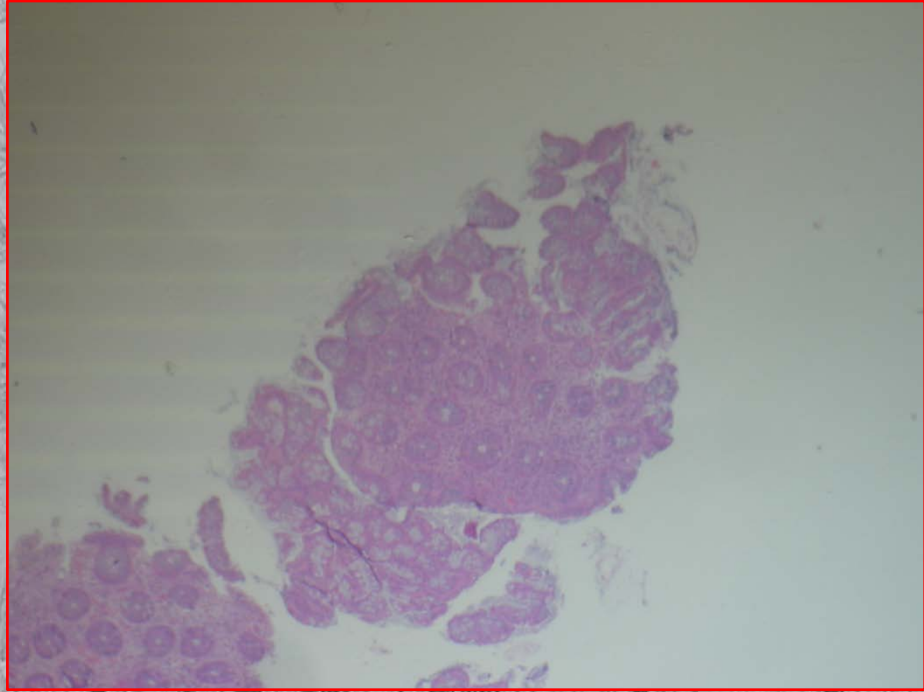
ΙΣΤΟΛΟΓΙΚΑ ΕΥΡΗΜΑΤΑ

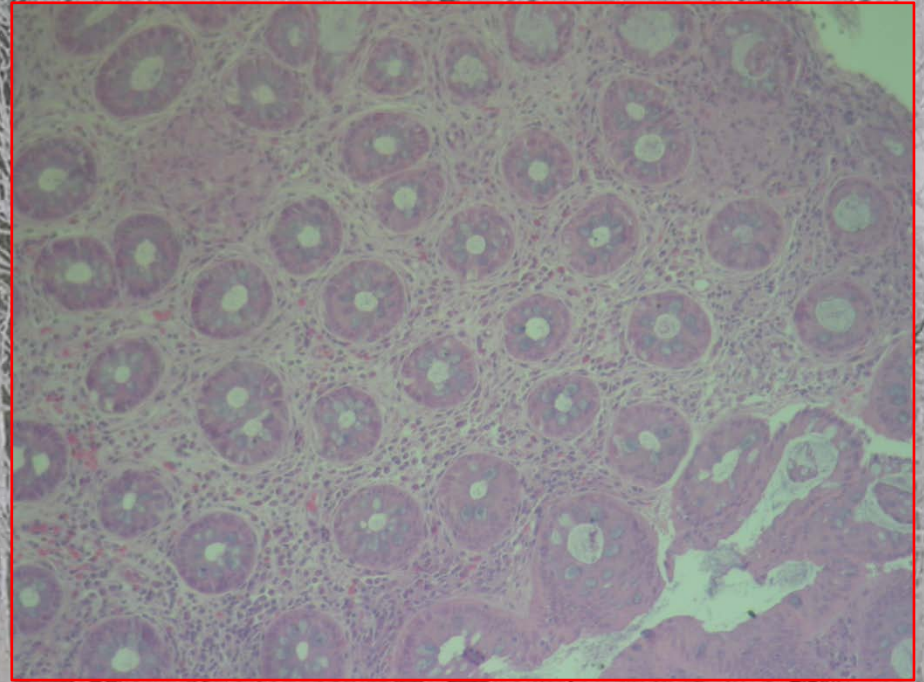
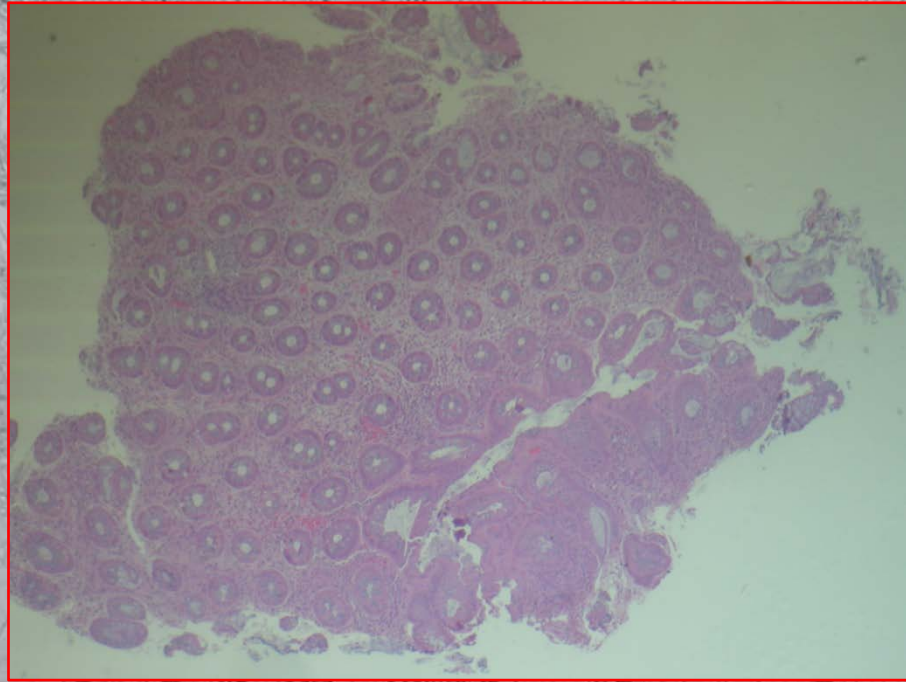


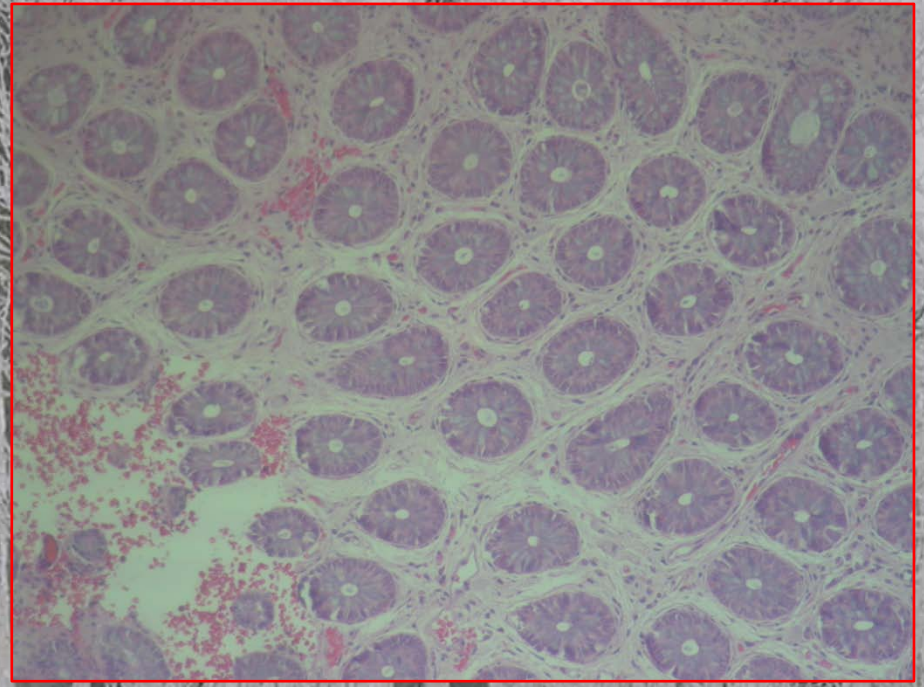
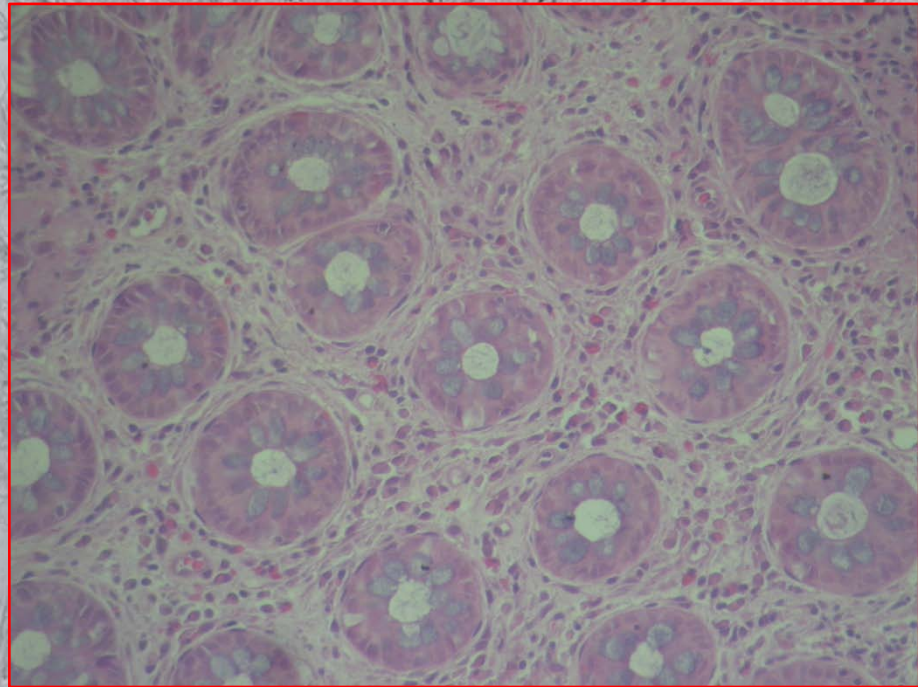


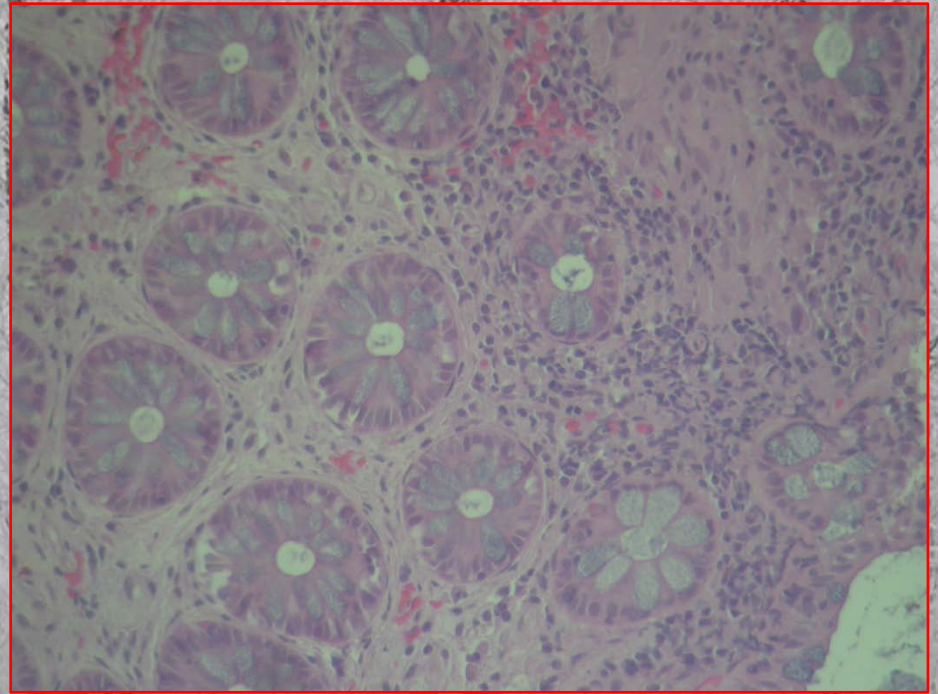
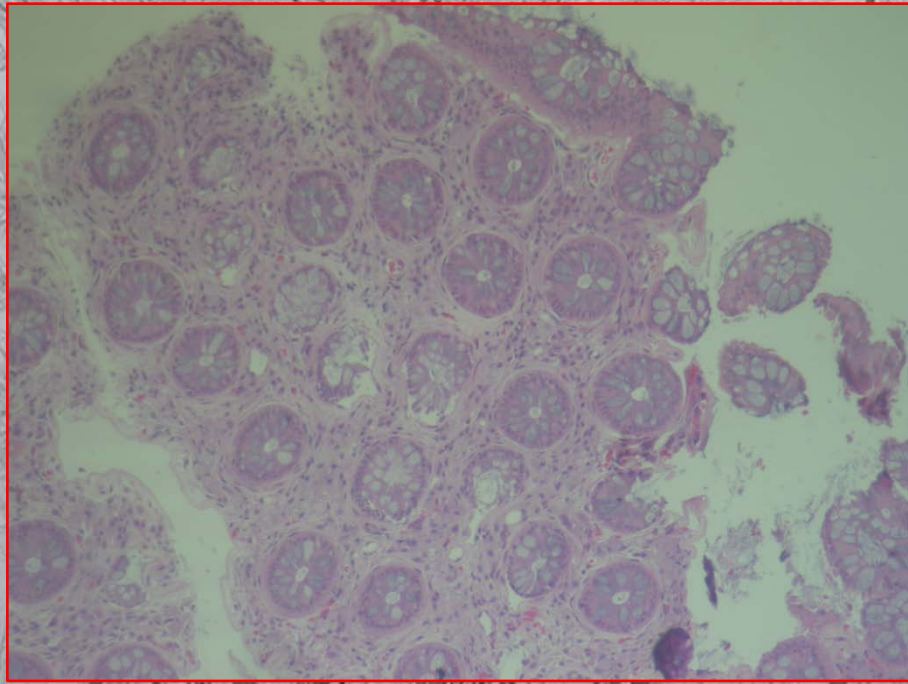


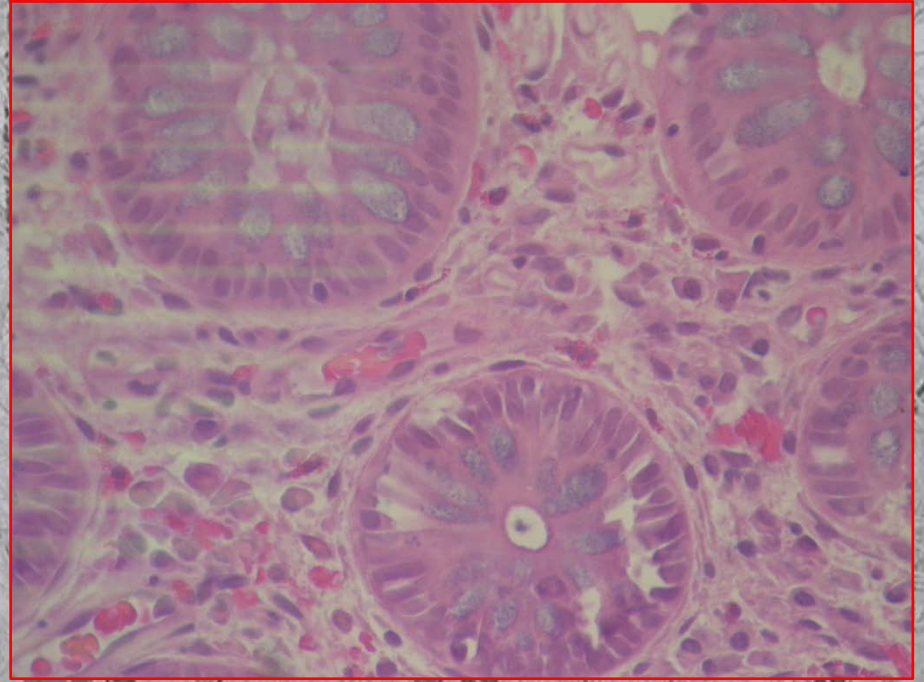
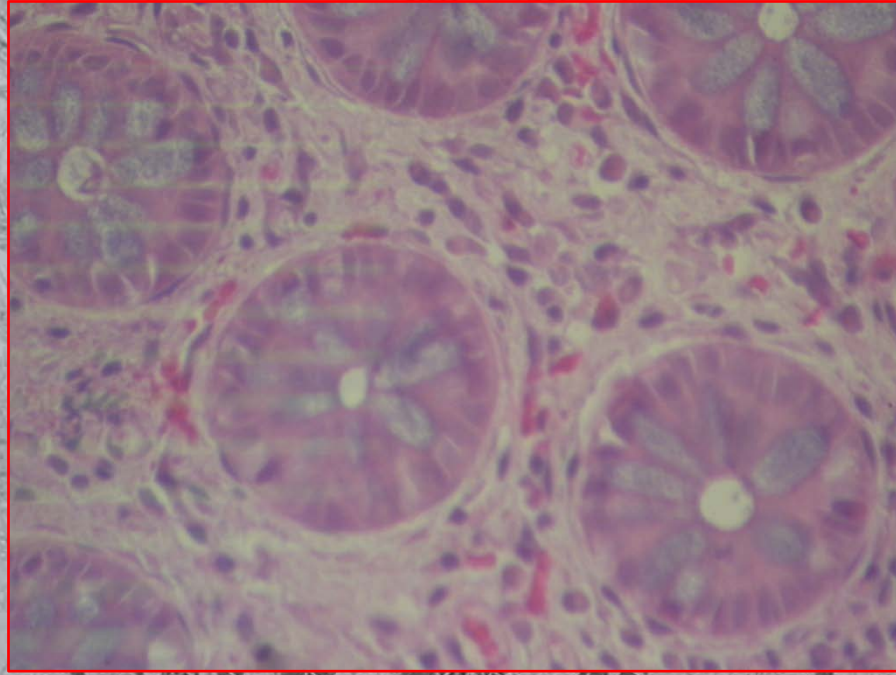








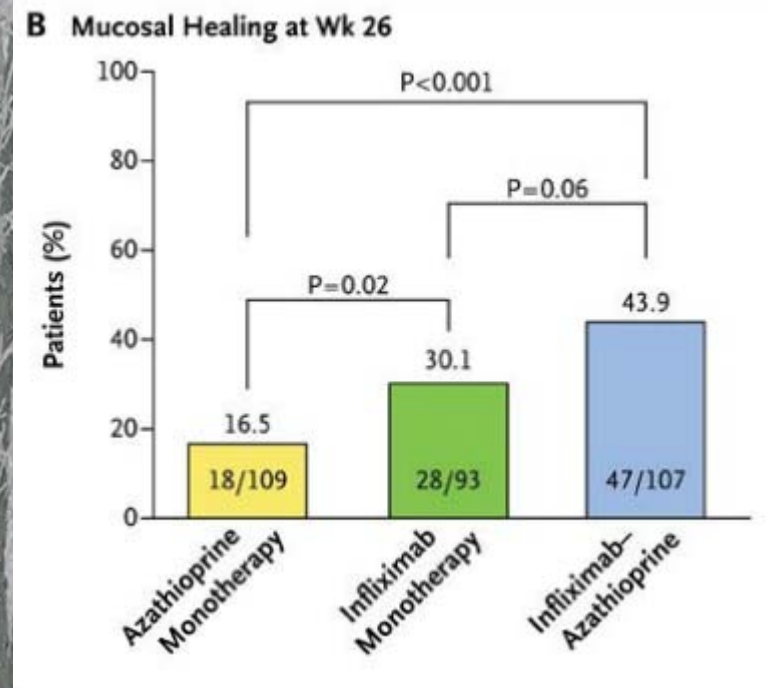
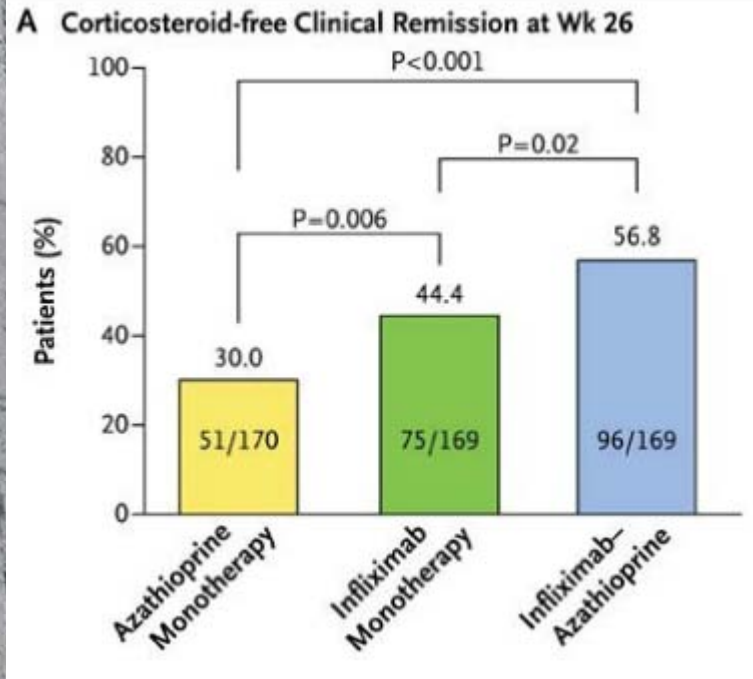




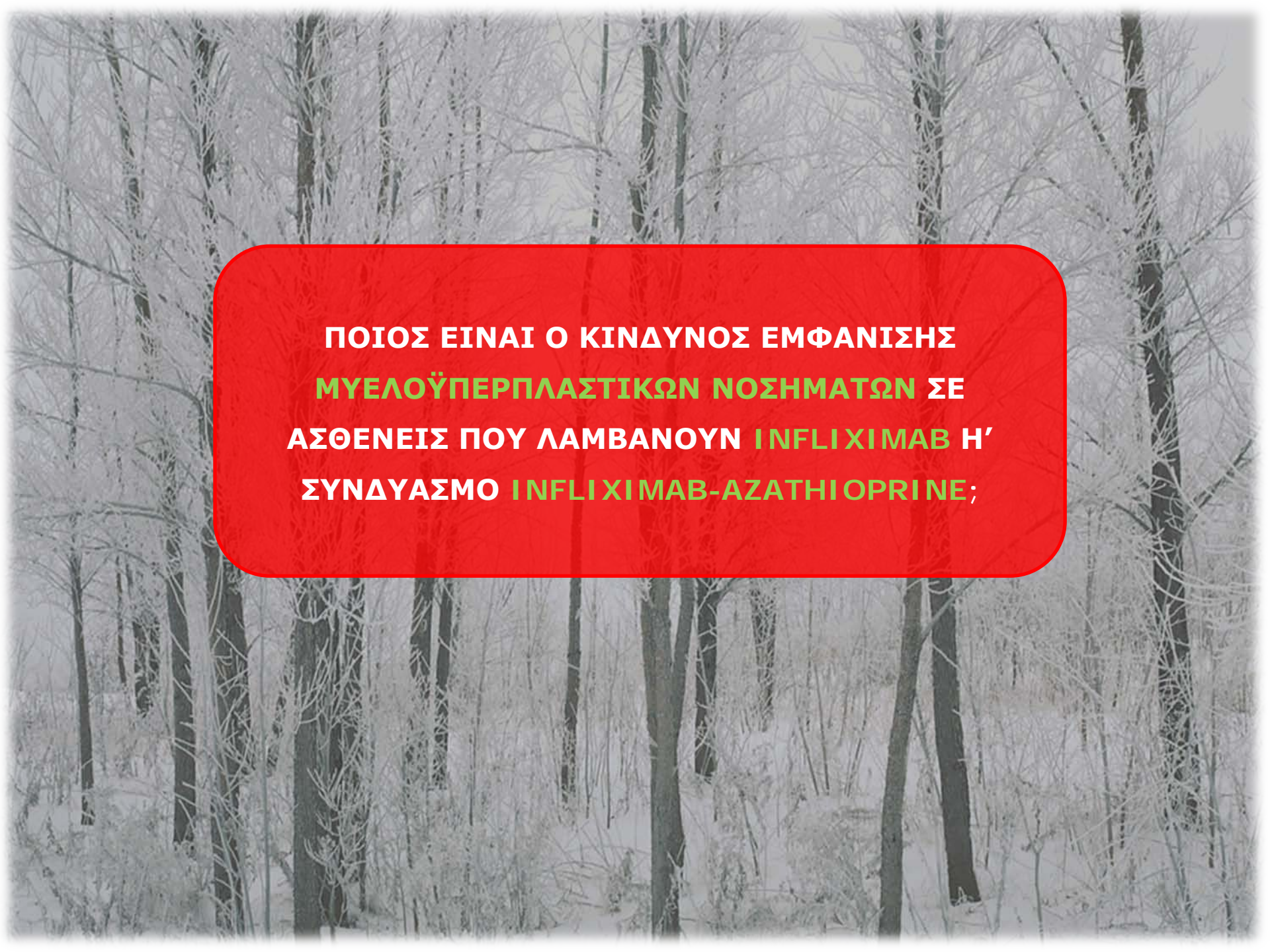
ΘΕΡΑΠΕΥΤΙΚΕΣ ΕΠΙΛΟΓΕΣ

- Κορτικοστεροειδή για επίτευξη ύφεσης – θεραπεία συντήρησης με azathioprine σε θεραπευτική δόση
- Αύξηση δόσης azathioprine σε 2,5mg/kg ΒΣ, mesalamine
- Infliximab για επίτευξη ύφεσης και συντήρηση
- Συνδυασμός infliximab και azathioprine
- Χειρουργική θεραπεία

ΜΕΛΕΤΗ SONIC ΣΕ ΜΕΤΡΙΑ – ΣΟΒΑΡΗ ΝΟΣΟ CROHN



Colombel JF et al. N Engl J Med 2010; 362:1383 - 1395



**ΠΟΙΟΣ ΕΙΝΑΙ Ο ΚΙΝΔΥΝΟΣ ΕΜΦΑΝΙΣΗΣ
ΜΥΕΛΟΪΠΕΡΠΛΑΣΤΙΚΩΝ ΝΟΣΗΜΑΤΩΝ ΣΕ
ΑΣΘΕΝΕΙΣ ΠΟΥ ΛΑΜΒΑΝΟΥΝ ΙΝΦΛΙΧΙΜΑΒ Η'
ΣΥΝΔΥΑΣΜΟ ΙΝΦΛΙΧΙΜΑΒ-ΑΖΑΘΙΟΠΡΙΝΕ;**



Ηπατο-σπληνικό T λέμφωμα

Lakatos PL et al. Rev Recent Clin Trials. 2009;4(3):152-8.

Anti-TNF α

**Κίνδυνος
Λεμφοϋπερπλαστικών
νοσημάτων**

