

Καλοήθης στένωση πεπτικού σε ασθενή με ιστορικό Καρκίνου Παχέος εντέρου

ΤΑΡΑΜΠΟΥΛΟΥΣ ΔΑΥΙΔ

**Β' ΠΡΟΠΑΙΔΕΥΤΙΚΗ ΠΑΘΟΛΟΓΙΚΗ
ΚΛΙΝΙΚΗ
ΓΑΣΤΡΕΝΤΕΡΟΛΟΓΙΚΟ ΤΜΗΜΑ**

Ασθενής....

- ✓ Άρρεν φύλο
- ✓ 64 ετών

Αιτία προσέλευσης

- ✓ Κοιλιακου αλγους από 6 μηνών υπό διερεύνηση
- ✓ Διαρροϊκό από 6 μηνών (5-6/ημέρα, ογκώδους περιεχομένου, κιτρινόχροες, πολτώδους υφής, άνευ βλεννοαιματηρών προσμίξεων)
- ✓ Εκσεσημασμένη απώλεια βάρους 20 κιλά σε 6 μήνες
- ✓ Από 7 ημέρου ήπια ναυτία μεταγευματική με συνοδό σταδιακή μείωση του όγκου των διαρροιών

Κλινική Εξέταση

ΕΠΙΣΚΟΠΗΣΗ

- ✓ Απίσχναση, υποθρεψία
- ✓ Λεμονοειδής χροιά δέρματος
- ✓ Μετρίου βαθμού οιδήματα σφυρών
- ✓ Στομία παροχέτευσης κοπράνων (AP) λαγόνιο βόθρο με πολτώδες περιεχόμενο

ΨΗΛΑΦΗΣΗ

- ✓ Απουσία παθολογικών λεμφαδένων

Κλινική Εξέταση

ΑΝΑΠΝΕΥΣΤΙΚΟ ΣΥΣΤΗΜΑ

- ✓ Φυσιολογικό ψιθύρισμα πνευμόνων

ΚΑΡΔΙΑΓΓΕΙΑΚΟ ΣΥΣΤΗΜΑ

- ✓ Ευκρινείς καρδιακοί τόνοι, απουσία φυσημάτων

Κλινική Εξέταση

ΚΟΙΛΙΑΚΗ ΧΩΡΑ

ΑΚΡΟΑΣΗ

- ✓ Βύθιοι εντερικοί ήχοι διάχυτα,
- ✓ Μεταλλικοί ήχοι (AP) κοιλία ιδίως περιομφαλικά

ΕΠΙΚΡΟΥΣΗ-ΨΗΛΑΦΗΣΗ

- ✓ Απουσία αμβλύτητας
- ✓ Έντονη τυμπανικότητα
- ✓ Διάχυτη εν τω βάθει ευαισθησία
- ✓ επίταση ευαισθησίας ιδίως περιομφαλικά
- ✓ Ψηλαφητό μόρφωμα (AP) περιομφαλικά
- ✓ Χωρίς σημεία περιτοναΐσμού

Ατομικό Αναμνηστικό

- ✓ Οσφραλγία
- ✓ Αλλεργίες: -
- ✓ Καρκίνος παχέος εντέρου → προ 18 μηνών
- ✓ Σύμπτωμα εμφάνισης: ήπια αιματοχεσία
- ✓ Διάγνωση: Κολοσκόπηση → 6 εκ. από τον πρωκτικό δακτύλιο στενωτική ανώμαλη μάζα
- ✓ Σταδιοποίηση με Αξονική Τομογραφία Άνω-Κάτω Κοιλίας: χωρίς μεταστάσεις ή λεμφαδένες

Οικογενειακό Ιστορικό: Καρκίνος παχέος εντέρου
μητέρα σε ηλικία 52 ετών

Ατομικό Αναμνηστικό

Αντιμετώπιση:

- ✓ Κοιλιοπερινεϊκή εκτομή και τοποθέτηση τελικής μόνιμης στομίας

Παρουσία λεμφαδένων πέριξ του όγκου στο χειρουργικό παρασκεύασμα



- ✓ Διενέργεια 25 συνεδρίων ακτινοθεραπείας
 - ✓ Διακοπή προ 9 μηνών

Ατομικό Αναμνηστικό

- ✓ Νοσηλεία προ 3 μήνου Νοσοκομείου Παπανικολάου Θεσσαλονίκης προς διερεύνηση κοιλιαλγίας-διαρροϊκού
- ✓ Διενέργεια Κολονοσκόπησης: χωρίς υποτροπή της νόσου ή ιδιαίτερα ευρήματα
- ✓ Διενέργεια Διάβασης Λεπτού Εντέρου: Πιθανή ήπια πυλωρική και δωδεκαδακτυλική στένωση
- ✓ Έλεγχος Χρόνιου διαρροϊκού: χωρίς ευρήματα
- ✓ Χορήγηση Σουκραλφάτης 1x3 για 3 μήνες
- ✓ Διαιτητικές συστάσεις

Παρακλινικός έλεγχος

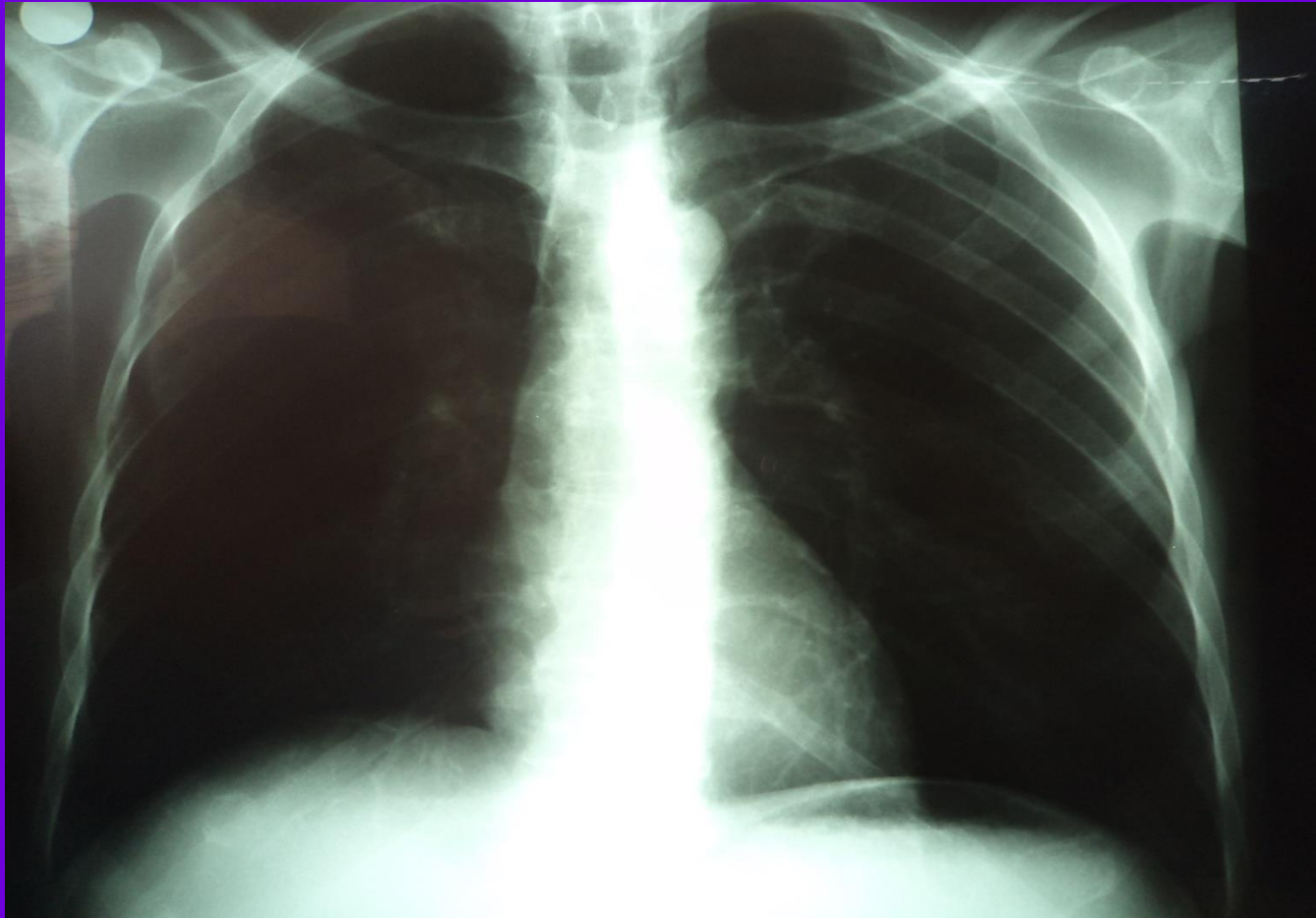
WBC	4120
NEUT	67%
LYMPH	22%
MONO	10,9%
EOS	0,3%
Ht	<u>27%</u>
Hb	<u>8,7</u>
RBC	4,420
PLT	255000
TKE	<u>22</u>
INR	<u>1,21</u>

CHOL/TG	143/64
LDL/HDL	72/41
B12	<u>89</u>
FOLLIC ACID	<u>6,1</u>
TSH/FREE T4	<u>2,6/2,1</u>
Fe/FERRITIN	<u>35/22</u>
MCV/MCH/MCHC	79/31/34
CRP	<u>22</u>

GLU	80
UREA	14
CR	0,7
URIC ACID	1,8
TOTAL BIL	0,6
ALP/γGT	53/8
LDH/CPK	180/70
SGOT/SGPT	15/16
PROTEIN/ ALBUMINE	<u>4,3/2,1</u>
Na/K	140/3,1
Ca/P	<u>7,5/2,2</u>

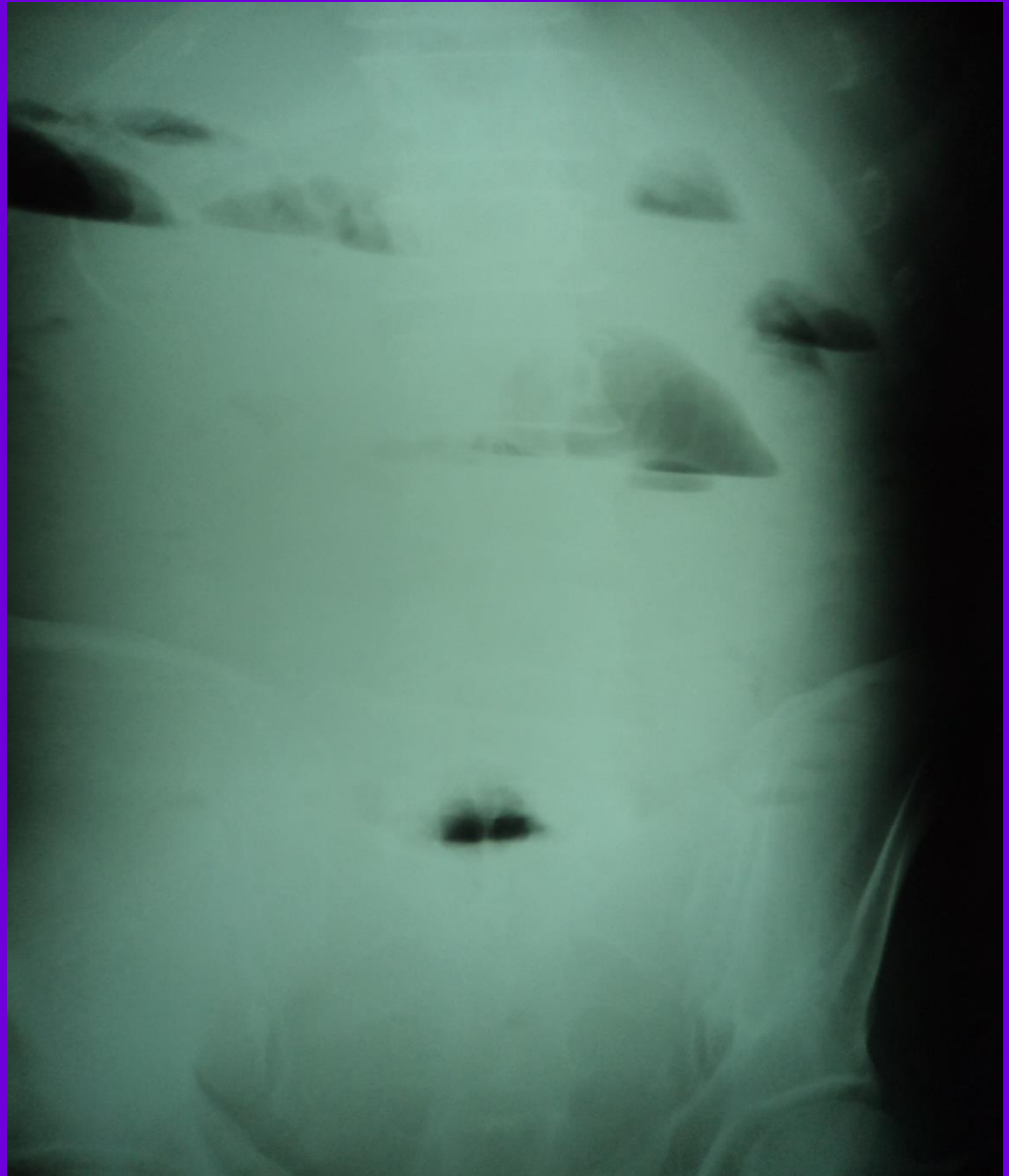
Βασικός απεικονιστικός έλεγχος

- ✓ Α/α θώρακος: χωρίς ιδιαίτερα ευρήματα




Βασικός απεικονιστικός έλεγχος


- ✓ Εικόνα ειλεού
- ✓ Υδραερικά επίπεδα



Αιτία Εισαγωγής εις Β'ΠΠ

ΠΙΘΑΝΟΣ ΑΠΟΦΡΑΚΤΙΚΟΣ ΕΙΛΕΟΣ-ΑΠΩΛΕΙΑ ΒΑΡΟΥΣ-ΕΜΜΕΝΟΝ ΔΙΑΡΡΟΪΚΟ

- ✓ Υποτροπή- Μετανάστευση της νόσου?
- ✓ Μετεγχειρητική επιπλοκή  Συμφύσεις?
- ✓ Άλλη αιτία σχετιζόμενη με το ιστορικό του ασθενούς




Μετακτινική Εντερίτιδα?

1^η μέρα νοσηλείας

- ✓ Ενυδάτωση: N/S 1000 ml x1, D/W 5% 1000x1
- ✓ Διατροφική υποστήριξη: ALBUMINE 100mg x1, Ολική παρεντερική διατροφή (Kabivent peripheral 1500ml x1)
- ✓ Διακοπή σουκραλφάτης
- ✓ Χορήγηση 1 μονάδας συμπυκνωμένων ερυθρών
- ✓ Μειωμένης δόσης προετοιμασία για ενδοσκόπηση κατωτέρου πεπτικού
- ✓ Προσκόμιση διαβάσεως λεπτού εντέρου
- ✓ Επανάληψη Αξονικής Τομογραφίας ΑΚΚΟ

2^η μέρα νοσηλείας

Διενέργεια Κολοσκόπησης

- ✓ Διέλευση ως τελικό ειλεό χωρίς είσοδο στην ειλεοτυφλική βαλβίδα
 - ✓ Άνευ ευρημάτων, στομία λειτουργούσα επαρκώς
 - ✓ Λήψη πολλαπλών βιοψιών
 - ✓ Τοποθέτησης Levin παροχέτευσης γαστρικού περιεχομένου λόγω μη ανοχής της από του στόματος ενδοσκοπικής προετοιμασίας και πολλαπλών εμετών με έντονο μετεωρισμό, προ 12 ώρου 
- Παροχέτευση 800 ml/24ωρο

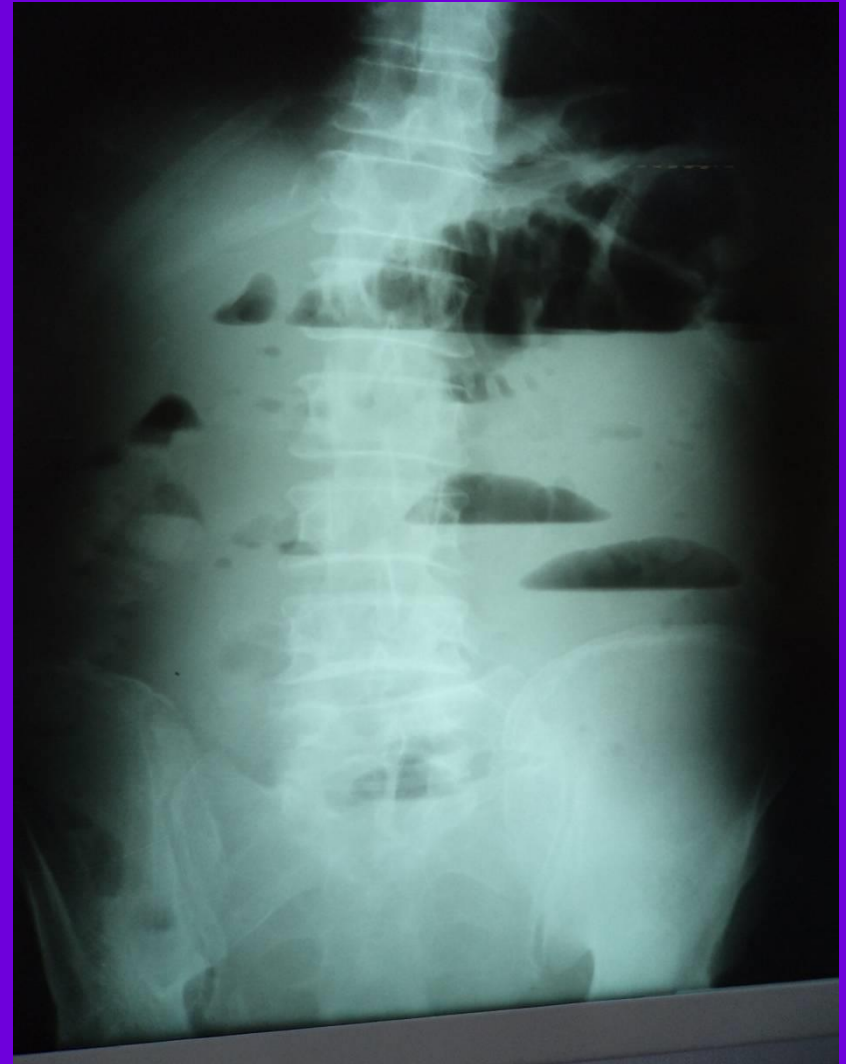2^η μέρα νοσηλείας

Διενέργεια Αξονικής Τομογραφίας ΑΚΚΟ

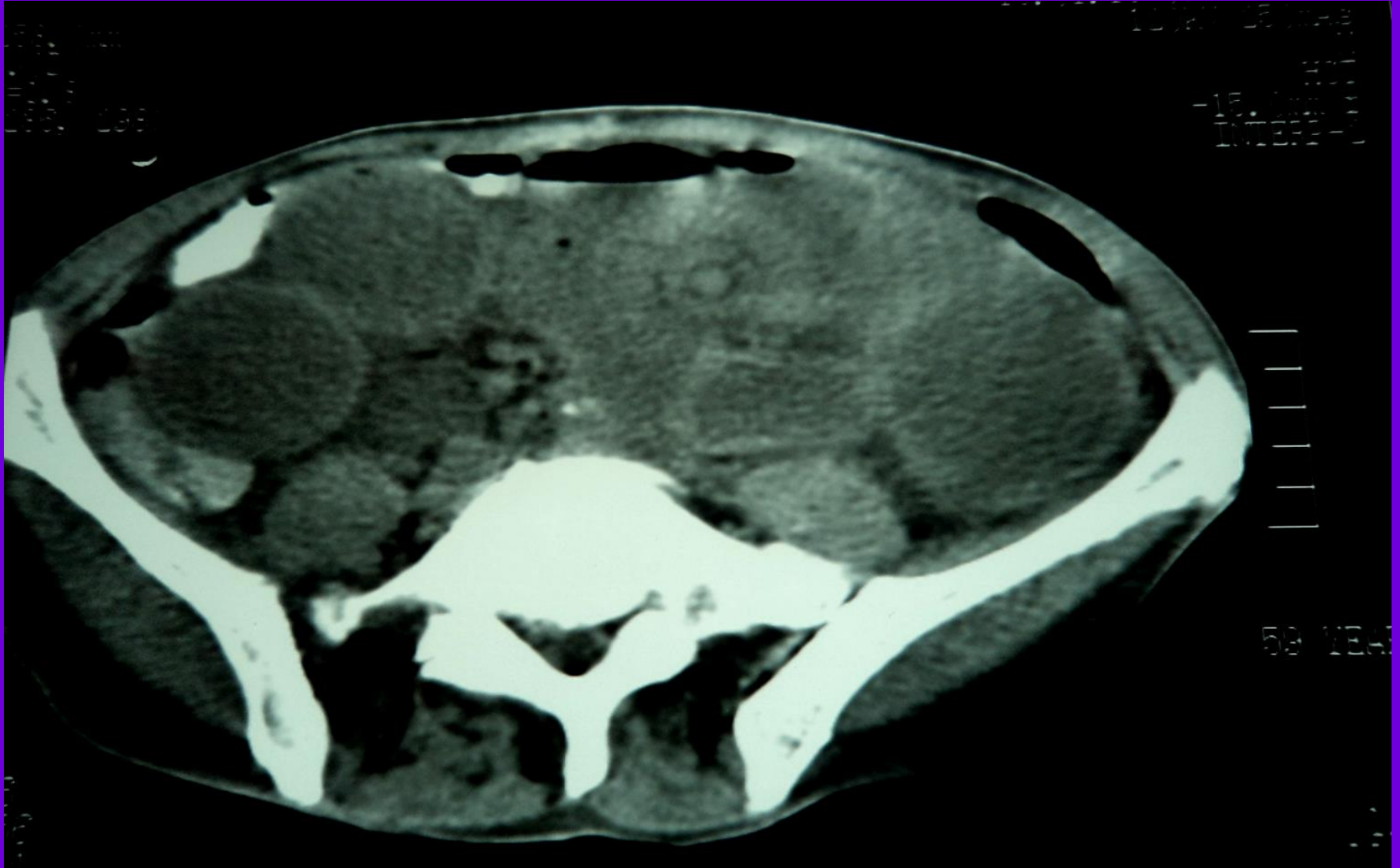
- ✓ Εκσεσημασμένη διάταση εντερικών ελίκων νήστιδας και ειλεού
- ✓ Μεγάλη στένωση σε ειλεό-άπω νήστιδα
- ✓ Παρουσία χειρουργικών clips

Επανάληψη Α/α κοιλίας

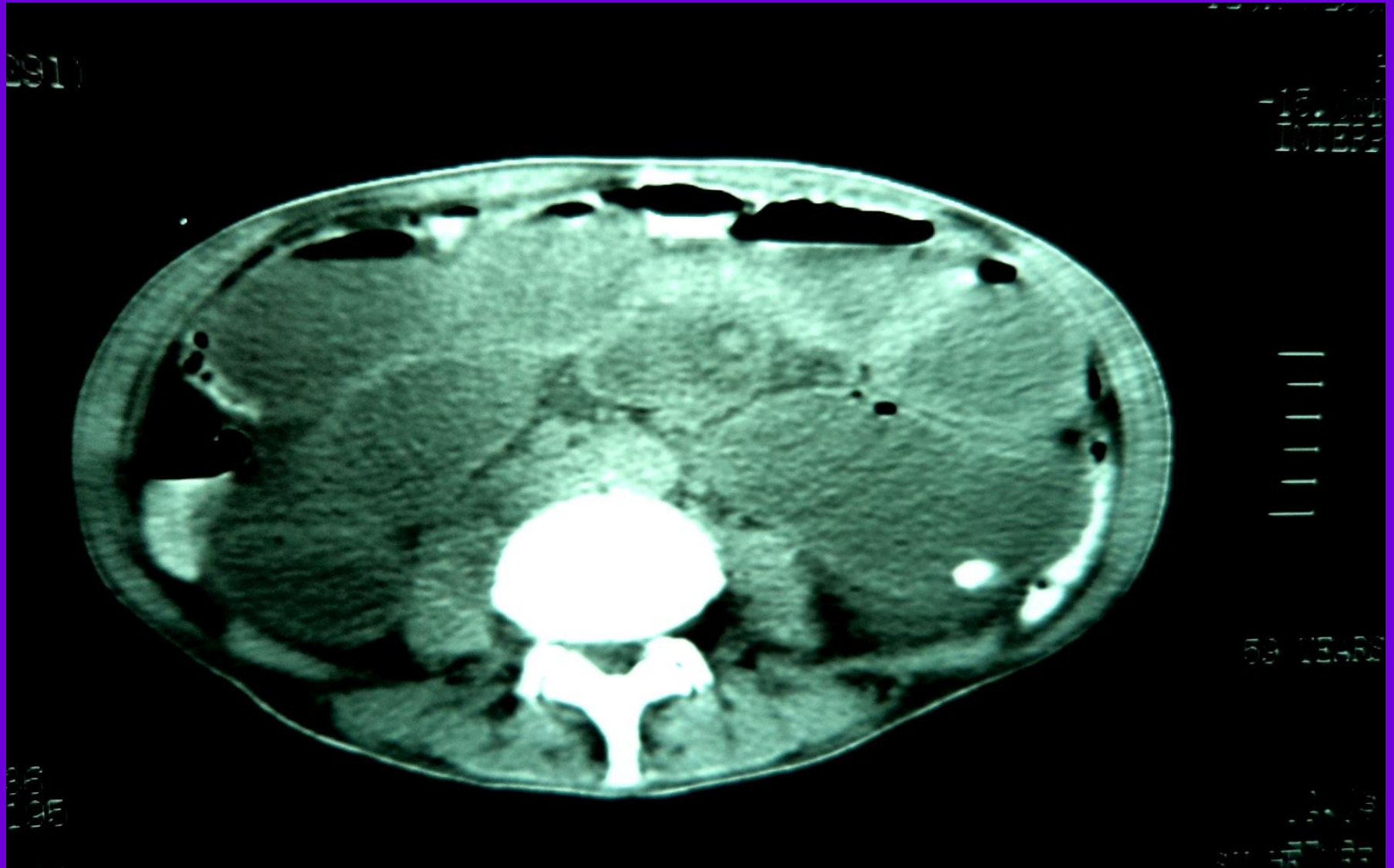
- ✓ Χωρίς αλλαγή στην εικόνα
- ✓ Επιμονή υδραερικών επιπέδων



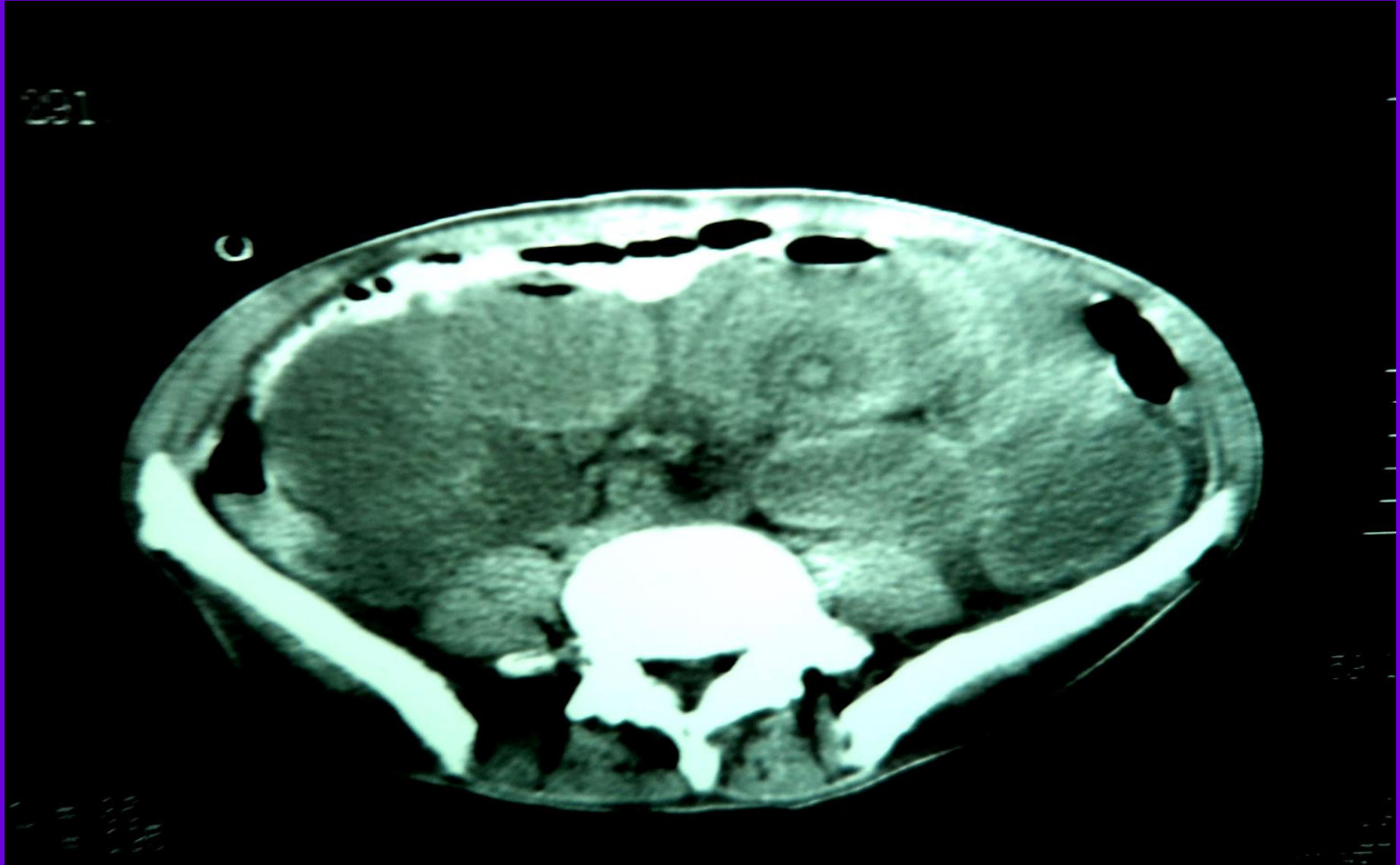
Αξονική Τομογραφία ΑΚΚΟ



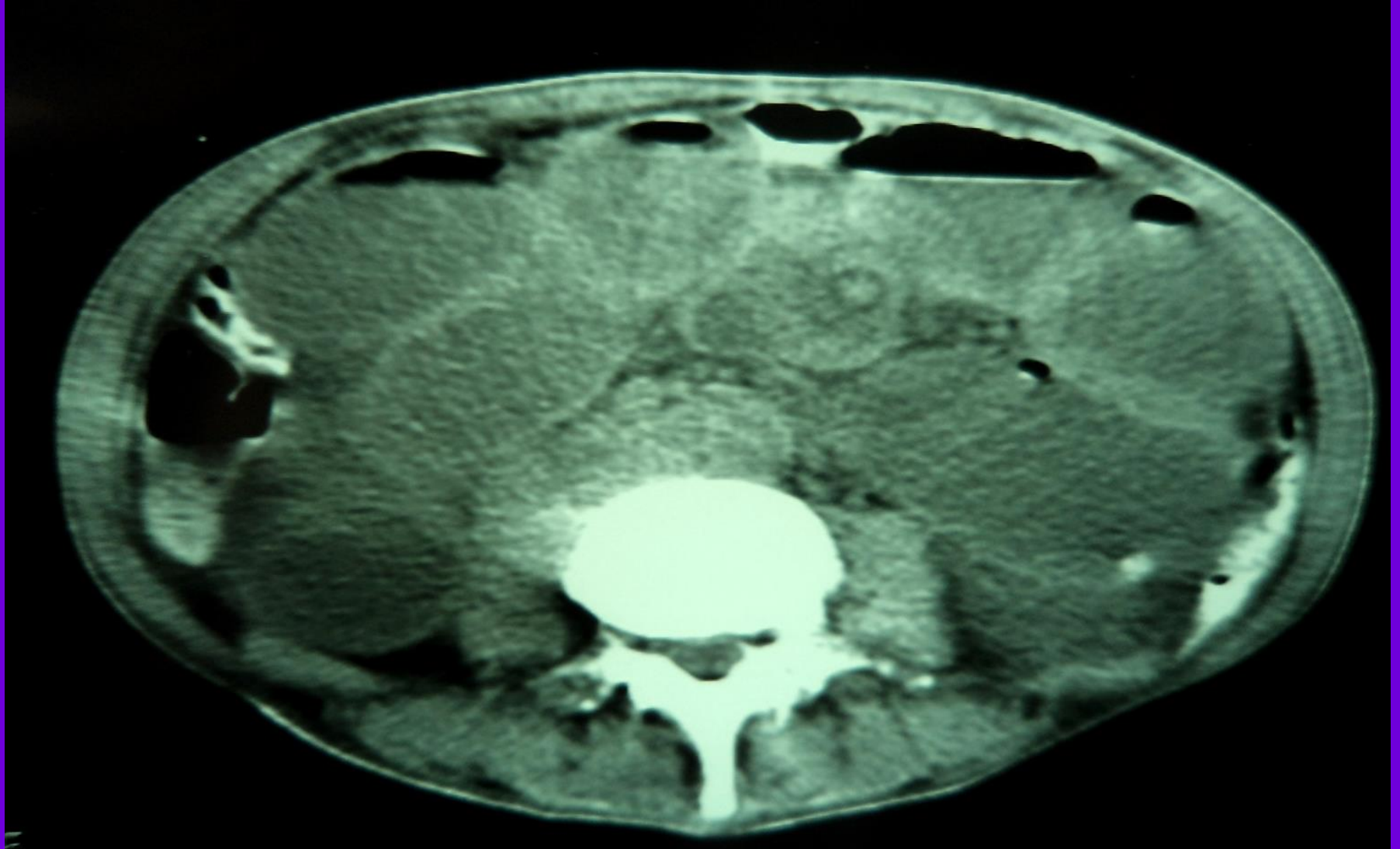
Αξονική Τομογραφία ΑΚΚΟ



Αξονική Τομογραφία ΑΚΚΟ



Αξονική Τομογραφία ΑΚΚΟ



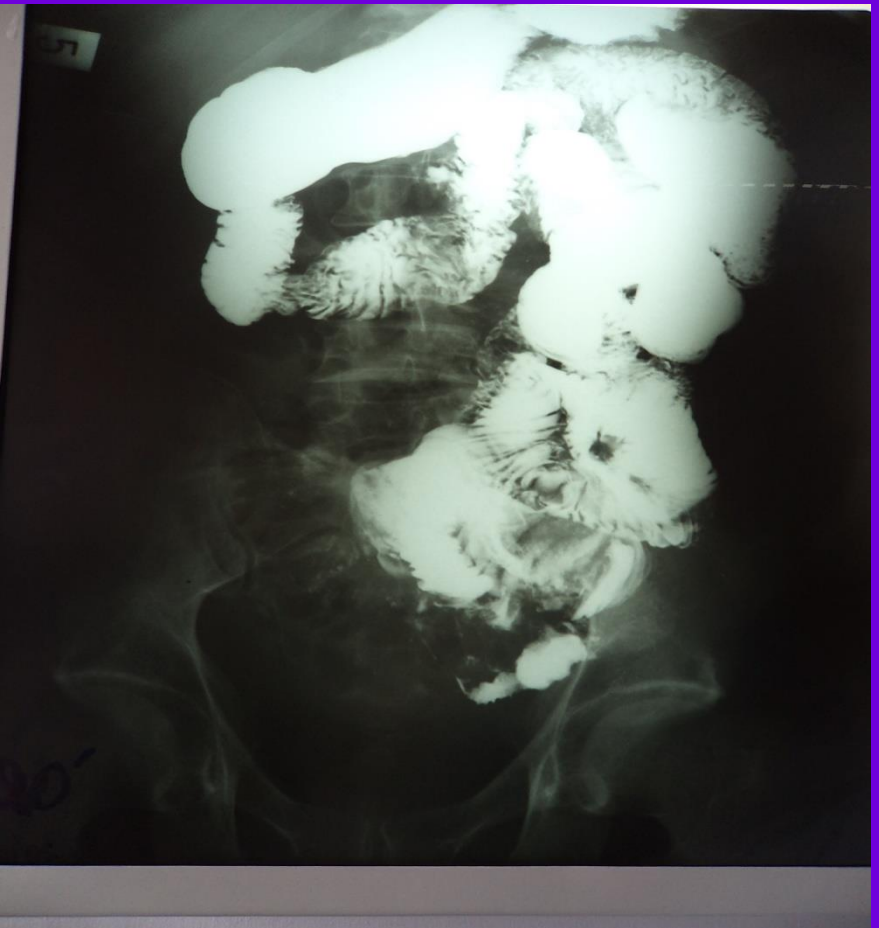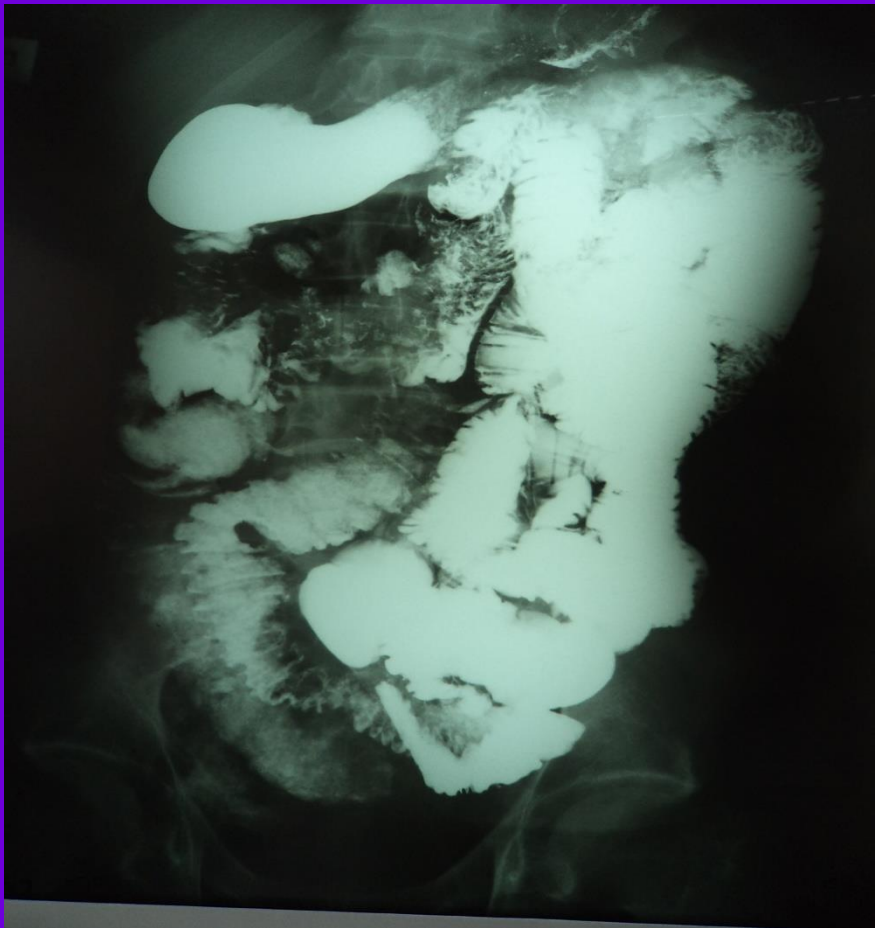
2^η μέρα νοσηλείας

- Επίδειξη της, προ τριμήνου, διαβάσεως λεπτού εντέρου

- ✓ Δυσχερέστατη διέλευση σκιαγραφικού σε όλο το μήκος του λεπτού εντέρου
- ✓ Εκσεσημασμένη στένωση αυλού ιδίως στην άπωνήστιδα
- ✓ Παραμονή του σκιαγραφικού επι 4 ώρου και μερική μόνο διέλευση του κατά το πέρας της εξέτασης
- ✓ Εικόνα συμβατή με χρόνια απόφραξη λεπτού, πιθανόν ινώδους αιτιολογίας
- ✓ ΕΙΚΟΝΑ ΣΥΜΒΑΤΗ ΜΕ ΜΕΤΑΚΤΙΝΙΚΗ ΕΝΤΕΡΙΤΙΔΑ

Διάβαση λεπτού εντέρου

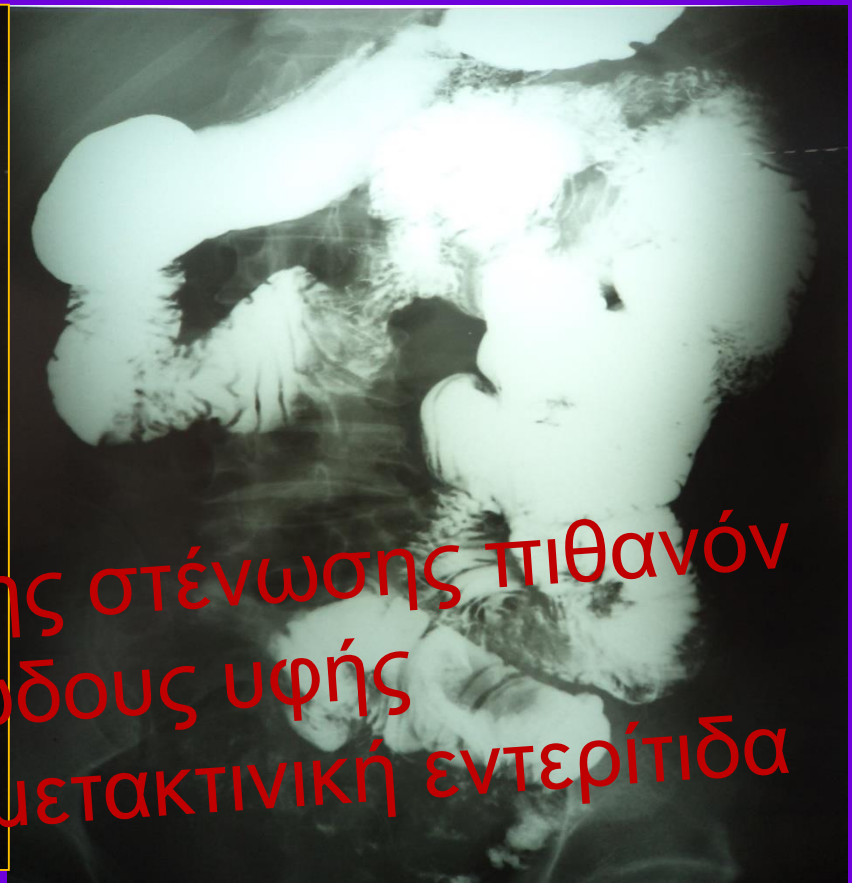
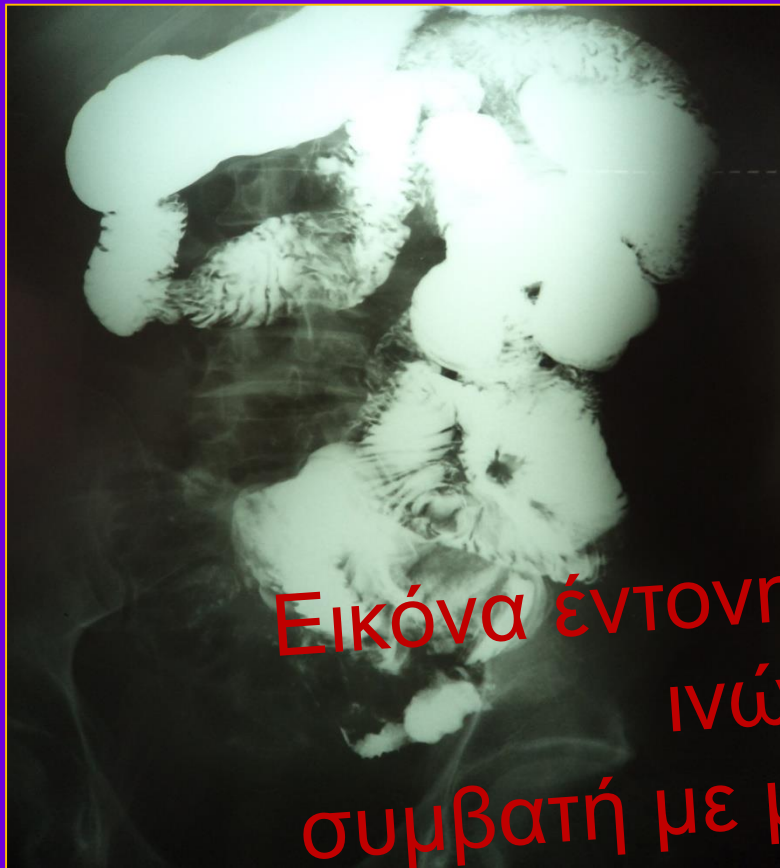1^η ωρα-Στένωση άπω νήστιδας 2^η ωρα-εμμονή στένωσης



Διάβαση λεπτού εντέρου

3^η ώρα-μερική διέλευση
στένωση ειλεού

4^η ώρα-στένωση ειλεού



Εικόνα έντονης στένωσης πιθανόν
ινώδους υφής
συμβατή με μετακτινική εντερίτιδα

3^η μέρα νοσηλείας

- ✓ Ύφεση κλινικής εικόνας-μετεωρισμού-τυμπανικότητας

Χειρουργική εκτίμηση-B' ΠΡΧ

- ✓ Πιθανή εκτεταμένη μετακτική εντερίτιδα με συνοδές συμφύσεις
- ✓ Διακομιδή στη Β' ΠΡΧ
- ✓ Προετοιμασία και αμεση χειρουργική επέμβαση

Χειρουργική αντιμετώπιση

- ✓ Διενεργήθει εργωδέστατη χειρουργική επέμβαση διάρκειας 8 ωρών

Διεγχειρητικά ευρήματα

- ✓ Εκτεταμένες συμφύσεις
 - ✓ Πλήρως αποφραγμένες έλικες λεπτού εντέρου ιδίως στον ειλεό, με έντονα ινώδη στοιχεία
- Εκσεσημασμένη διάταση ελίκων λεπτού εντέρου

Χειρουργική αντιμετώπιση

Χειρουργική παρέμβαση

- ✓ Εκτεταμένη συμφισιόληση
- ✓ Εντερεκτομή 40 εκατοστών στο τέλος του ειλεού με πλαγιο-πλάγια αναστόμωση ώστε να αποφευχθούν εκ νέου συμφύσεις
- ✓ Δεν έγινε αποκατάσταση πυελικού εδάφους

Πορεία ασθενούς-11^η μετεγχειρητική μέρα

- ✓ Βελτίωση εικόνας ασθενούς
- ✓ Χωρίς μείζονες επιπλοκές μετεγχειρητικές
- ✓ Έναρξη σίτισης χωρίς επιπλοκές
- ✓ Ύφεση του διαρροϊκού

ΕΥΧΑΡΙΣΤΩ!